TEZA DE DOCTORAT
REZUMAT

STABILIREA UNUI ALGORITM TERAPEUTIC IN SCOLIOZA IDIOPATICA LA COPIL SI ADOLESCENT

COORDONATOR STIINTIFIC
PROF. DR. POP ALEXANDRU

DOCTORAND
RAMFU (GOLUMBEANU) MIHAELA

Lucrarea de față s-a constituit într-un studiu clinic retro- şi prospectiv, axat pe cazuistica secției de ortopedie pediatrică a Spitalului Clinic de Urgență pentru Copii "Grigore Alexandrescu" Bucureşti şi are următoarele obiective:

- analiza aspectelor epidemiologice specifice;
- analiza cazurilor în funcție de repartiția pe sexe precum şi a antecedentelor heredocolaterale şi personale;
- studiul aspectelor particulare ale diagnosticului clinic, imagistic, precum şi încadrarea în stadiul de boală;
- analiza schemelor de tratament kinetoterapeutic, ortotic şi chirurgical;
- evaluarea complicațiilor precum şi corelațiile cu alte morbidități;
- analiza duratei de spitalizare şi corelația cu stadiul bolii şi cu tratamentul aplicat;
- studierea rezultatelor la distanță a tratamentului chirurgical la bolnavii cu scolioză ;
- analiza metodelor de reeducare şi de reintegrare în societate a pacienților cu scolioză idiopatică.

Datele astfel obținute au fost prelucrate prin metode statistice, iar rezultatele au fost exprimate prin indicatori de tendința central. Analiza statistică s-a făcut cu ajutorul programului SPSS.

Caracteristicile generale ale lotului studiat

⇨ Structura pe sexe

Datele din literatură arată o predominență la sexul feminin; analiza cazurilor luate în studiu arată o preponderență a bolii la sexul feminin (82,13% fete din totalul pacienților luați în studiu, adică 331 de fete şi 17,8% băieți, adică 72 băieți).

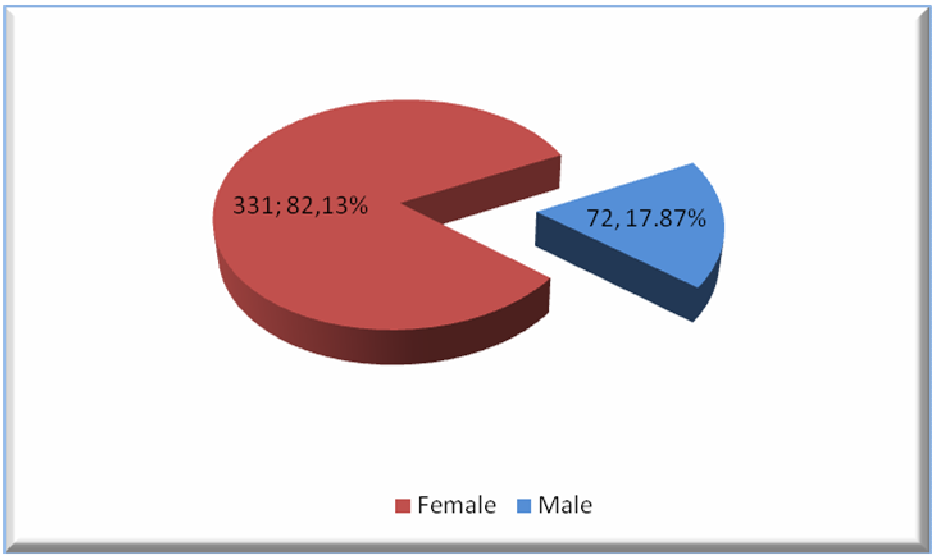

Fig. 1. Repartiția pacienților în funcție de sex

⇨ Vârsta pacienților

Am luat în considerare vârsta pacienților când s-au prezentat la medic, nu când a debutat boala. La noi în țară există o problemă importantă privind metodele de sreening, dat fiind faptul că mulți părinți se prezintă târziu la medicul specialist, când afecțiunea este într-un stadiu mai evoluat. Au fost şi forme avansate de boală cu deformări importatnte şi modificări ale aparatelor cardiac şi respirator.

Din analiza histogramei lotului studiat se observă faptul că vârsta medie a pacienților operați a fost de 16,2 ani, la băieți de 16,4 ani şi 15,5 ani la fete.

- vârsta medie: 16.2 ani
- vârsta medie la fete: 15.5 ani
- vârsta medie la băieți: 16,4 ani

Lotul pacienților cu scolioză a fost analizat din punct de vedere al repartiției pe grupe de vârstă şi sex.

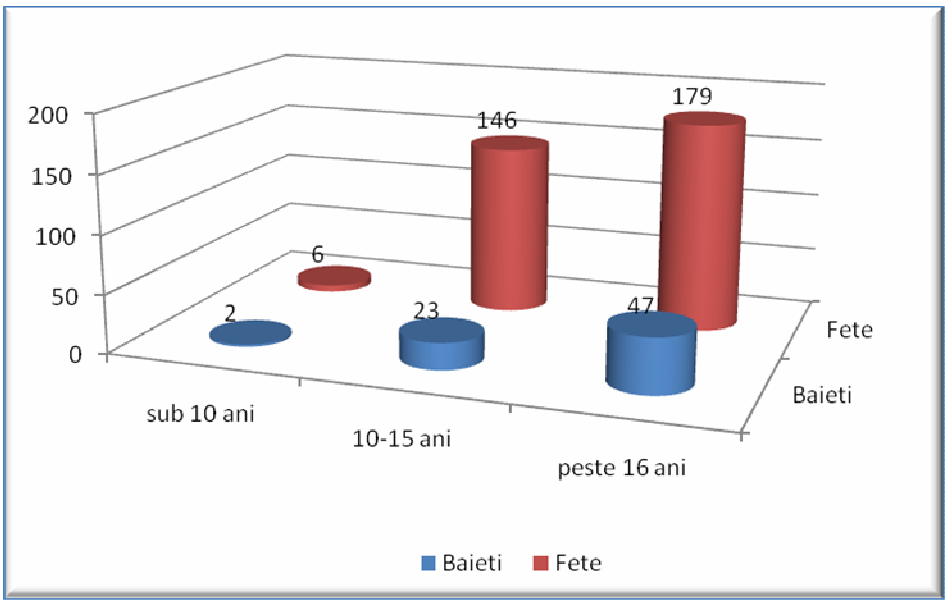

Fig. 2. Repartiția pe grupe de vârstă

⇨ Topografia scoliozelor

Am analizat lotul din punct de vedere al topografiei. Cele mai multe cazuri 171 sunt scoliozele duble toraco-lombare, urmate de cele toracale în număr de 136, 70 de cazuri de scolioze toraco-lombare, 25 cazuri de scolioze lombare şi numai un caz de scolioză triplă toracală-toracală-lombară. Aceste rezultate confirmă datele din literatură conform repartitiei topografice.

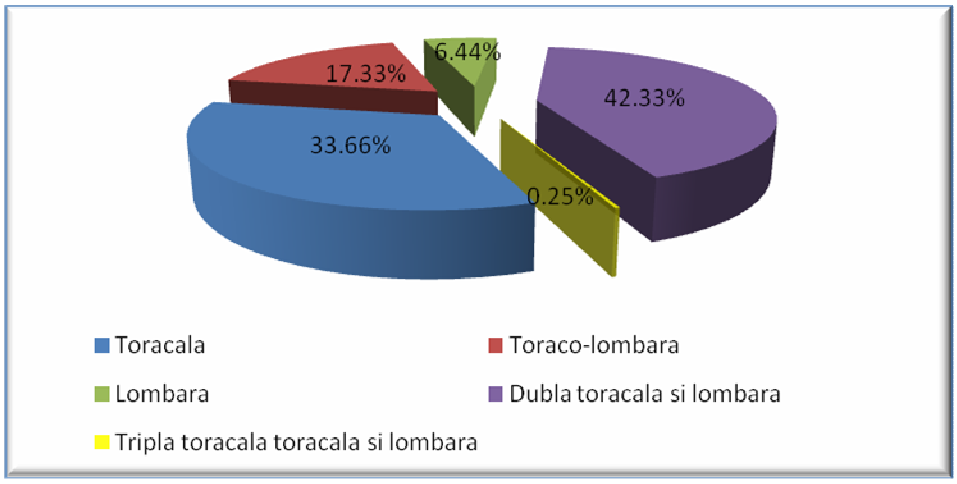

Fig. 3. Repartiția scoliozelor în funcție de topografie

➢ Tratament chirurgical

Tehnicile chirurgicale folosite în Clinica de Ortopedie Pediatrică a Spitalului Clinic de Urgență pentru Copii "Grigore Alexandrescu" au constat în rahisinteză posterioară Harrington, artrodeză vertebrală posterioară cu instrumentație SCS, Moss-Miami, XIA, CD-Legacy. În funcție de întinderea curburilor, gradul acestora şi redresarea lor prin metoda bending s-a stabilit strategia instrumentației în fiecare caz în parte. Trebuie menționat faptul că toate tehnicile au o serie de timpi identici, mai ales la începutul şi sfârşitul instrumentației şi alți timpi specifici.

Clasificarea în funcție de tipul intervenției chirurgicale

- ➢ Rahisinteza posterioară SCS (Spinal Clip System)... 268 (66,50%)
- ➢ Rahisinteza posterioară Moss-Miami.....43 (10,67%)
- ➢ Rahisinteza posterioară CD-Legacy.....79 (19,61%)
- ➢ Rahisinteza posterioară XIA.....4 (0,99%)
- ➢ Rahisinteza posterioară Harrington.....9 (2,23%)

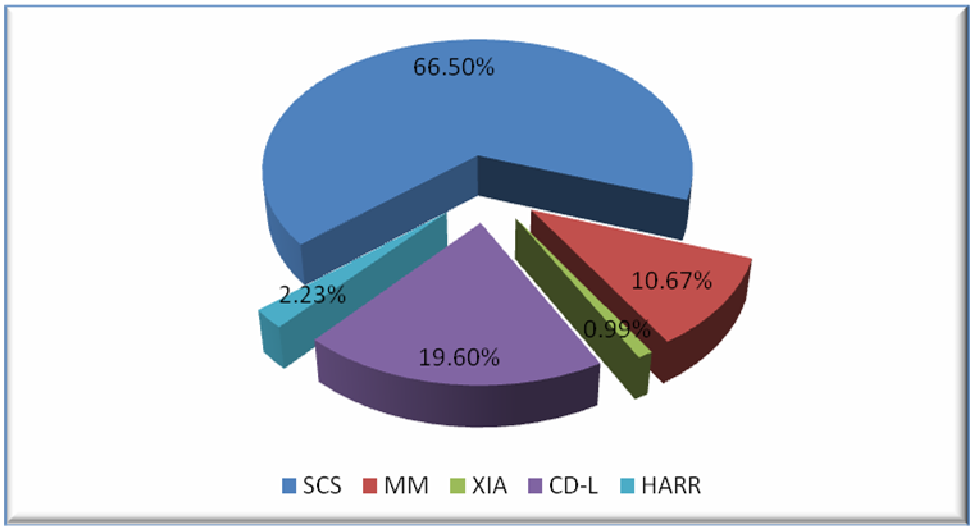

Fig. 4. Repartiția în funcție de tipul intervenției chirurgicale

Din analiza cazuisticii noastre se pot observa următoarele: la ***scoliozele duble toraco-lombare*** s-au preferat în cele mai multe cazuri rahisinteza posterioară SCS cu 63,15% din cazuri, urmată de rahisinteza posterioară CD-Legacy 22,80%, apoi rahisinteza posterioară Moss-Miami cu 11,12%, rahisinteza posterioară Harrington 2,35%, iar ultima este rahisinteza posterioară XIA cu 0,58%.

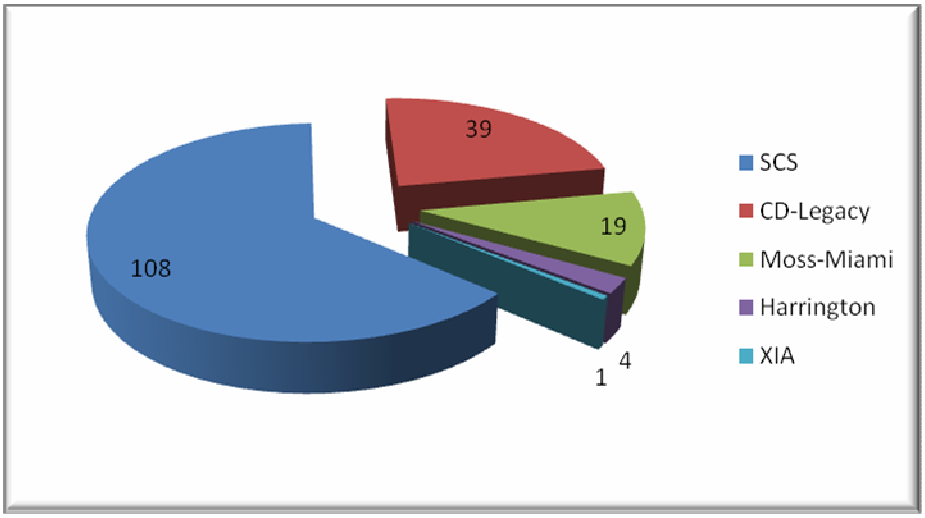

Fig. 5. Repartiția tipurilor de intervenție chirurgicală a scoliozelor duble toraco-lombare

Din analiza datelor statistice reiese faptul că scoliozele duble toraco-lombare care au fost tratate chirurgical prin rahisinteza posterioară CD-Legacy, au avut unghiul minim preoperator de 45/40 de grade, unghiul maxim preoperator de 106/65 de grade şi unghiul minim postoperator de 0/0 grade, unghiul maxim postoperator de 54/15 grade. Prin rahisinteza posterioară Moss-Miami s-a pornit de la un unghi minim preoperator de 36/56 de grade, unghiul maxim preoperator de 105/50 de grade şi unghiul minim postoperator de 0/0 grade, unghiul maxim postoperator de 60/20 de grade. Prin rahisinteza posterioară SCS unghiul minim preoperator de 50/48 de grade, unghiul maxim preoperator de 135/55 de grade şi unghiul minim postoperator de 0/0 grade, unghiul maxim postoperator de 78/45 de grade. Din aceste date rezultă că procedeul operator nu influențează corecția obținută.

La ***scoliozele lombare*** cele mai multe cazuri au fost operate prin rahisinteza posterioară SCS 68%, urmate la egalitate cu cele operate prin rahisinteza posterioară CD-Legacy şi rahisinteza posterioară Moss-Miami cu câte 16%.

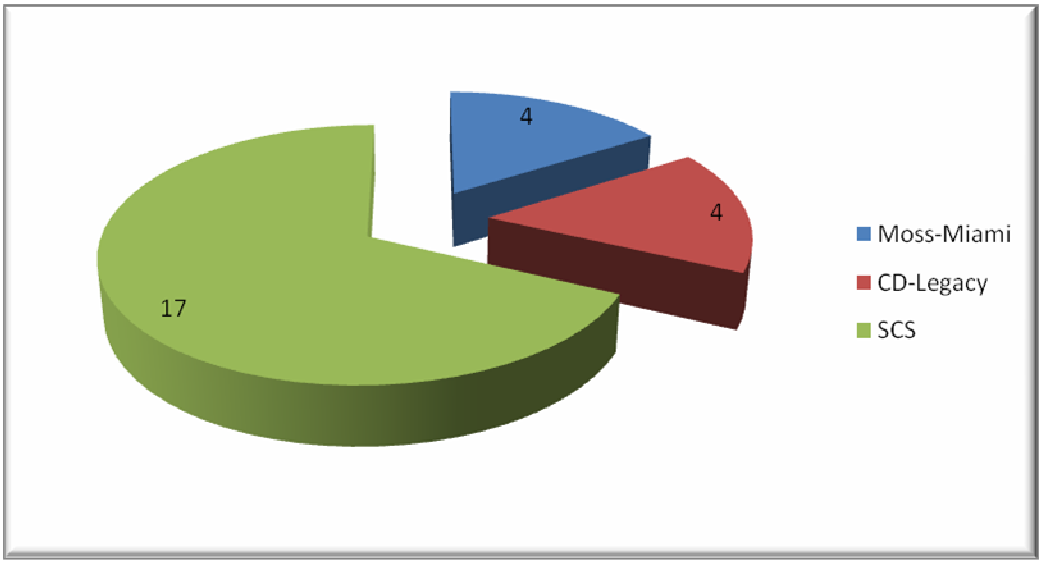

Fig. 6. Repartiția tipurilor de intervenție chirurgicală a scoliozelor lombare

Din analiza datelor statistice reiese faptul că scoliozele lombare care au fost tratate chirurgical prin rahisinteza posterioară CD-Legacy, au avut unghiul mediu preoperator de 51,5 de grade şi unghiul mediu postoperator de 7,5 de grade, cu o corecție de 80,75%. Prin rahisinteza posterioară Moss-Miami s-a pornit de la un unghi mediu preoperator de 43,5 degrade şi s-a ajuns la un unghi mediu postoperator de 15,5 grade, cu o corecție de 70%. Prin rahisinteza posterioară SCS unghiul mediu preoperator a fost de 62,17 de grade şi s-a ajuns la un unghi mediu postoperator de 25,76 de grade, cu o corecție de 70%. Din aceste date rezultă că o corecție bună s-a obținut prin toate cele trei procedee.

La **scoliozele toracale** pe primul loc este rahisinteza posterioară SCS 72,79%, apoi rahisinteza posterioară Moss-Miami cu 12,50%,

rahisinteza posterioară CD-Legacy 11,04%, rahisinteza posterioară Harrington 2,20%, iar ultima este rahisinteza posterioară XIA cu 1,47%.

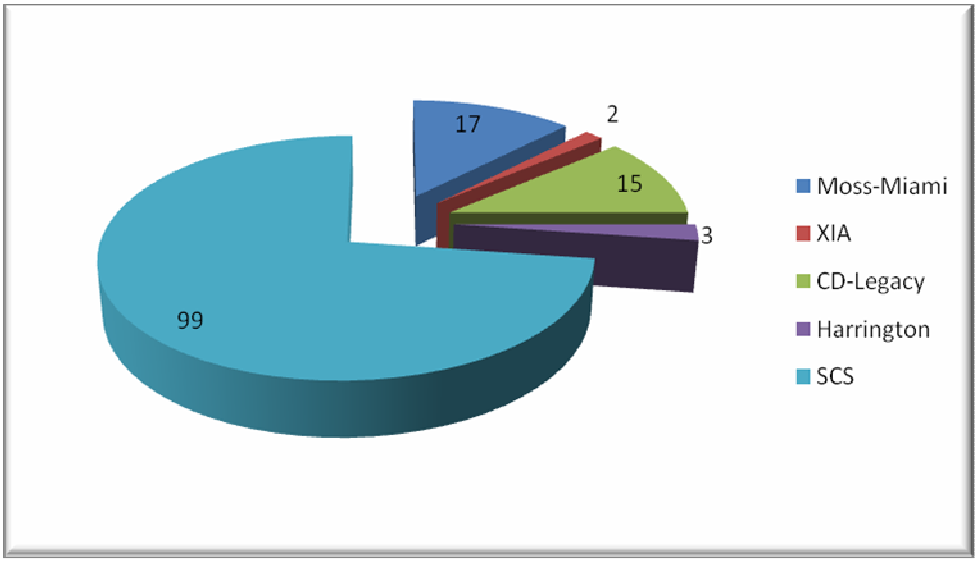

Fig. 7. Repartiția tipurilor de intervenție chirurgicală a scoliozelor toracale

Din analiza datelor statistice reiese faptul că scoliozele toracale care au fost tratate chirurgical prin rahisinteza posterioară CD-Legacy, au avut unghiul mediu preoperator de 65 de grade şi unghiul mediu postoperator de 20 grade, cu o corecție de 64%. Prin rahisinteza posterioară Moss-Miami s-a pornit de la un unghi mediu preoperator de 75 de grade şi s-a ajuns la un unghi mediu postoperator de 32 de grade, cu o corecție de 60%. Prin rahisinteza posterioară SCS unghiul mediu preoperator a fost de 72,91 grade şi s-a ajuns la un unghi mediu postoperator de 32,85 grade, cu o corecție de 65 %.

Scoliozele toraco-lombare au beneficiat de metoda prin rahisinteză posterioară SCS 62,85%, apoi rahisinteza posterioară CD-Legacy 30%, rahisinteza posterioară Moss-Miami cu 4,30%, rahisinteza posterioară Harrington 2,85%.

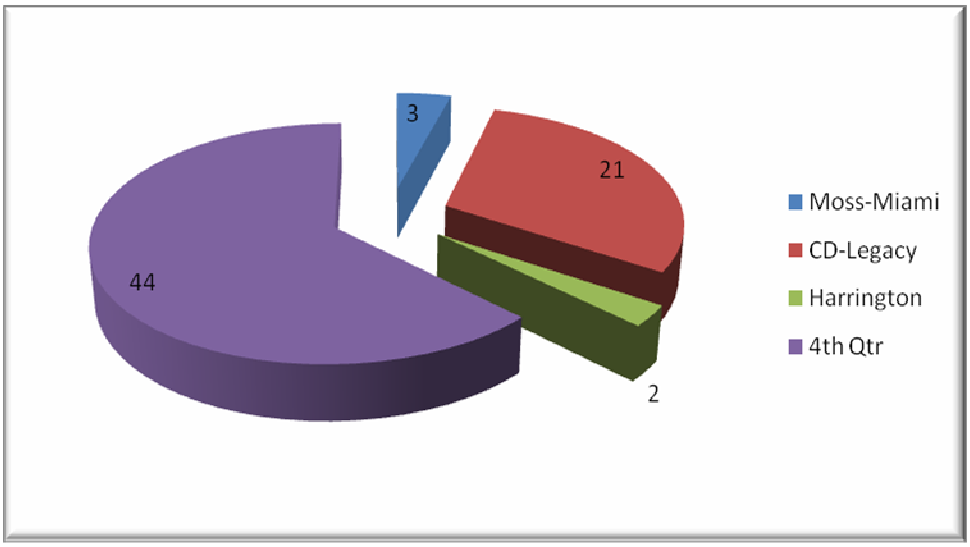

Fig. 8. Repartiția tipurilor de intervenție chirurgicală a scoliozelor toraco-lombare

Din analiza datelor statistice reiese faptul că scoliozele toraco-lombare care au fost tratate chirurgical prin rahisinteza posterioară CD-Legacy, au avut unghiul mediu preoperator de 51,5 grade şi unghiul mediu postoperator de 7,5 grade, cu o corecție de 85%. Prin rahisinteza posterioară Moss-Miami s-a pornit de la un unghi mediu preoperator de 43,5 grade şi s-a ajuns la un unghi mediu postoperator de 15,5 grade, cu o corecție de 65%. Prin rahisinteza posterioară SCS unghiul mediu preoperator a fost de 60,11 grade şi s-a ajuns la un unghi mediu postoperator de 25 de grade, cu o corecție de 60%. Din aceste date rezultă că o corecție mai bună s-a obținut prin rahisinteza posterioară CD-Legacy.

Complicații

Complicațiile pot fi intraoperatorii şi postoperatorii.

❖ Din complicațiile intraoperatorii amintesc două cazuri cu hemoragii severe, un caz cu lezarea pleurei, fracturarea apofizei transverse patru cazuri, fracturarea lamei un caz, deschiderea accidentală

a menigelui. Hemoragia s-a produs în timpul dezinserției musculare la nivelul vertebrelor T2 şi T3 din cauza unor malformatii vasculare, fractura apofizelor transverse şi cea a lamei a avut loc în timpul plasării croşetelor transverse. Efracția pleurei parietale s-a produs la un pacient cu scolioză severă 130 grade în timpul costotomiilor efectuate. Lezarea menigelui a avut drept cauză introducerea croşetelor pediculate.

- Complicațiile postoperatorii au fost imediate şi tardive.

Complicațiile postoperatorii imediate au fost:

- Decroşare;
- Infecția superficială a plăgii în trei cazuri.

Infecția superficială a plăgii s-a produs între a şasea şi a opta zi. Decroşarea s-a produs la 3 zile postoperator prin fracturarea apofizei transverse de către un croşet. În acest caz s-a reintervenit şi s-a montat un croşet la vertebra supraiacentă.

Complicațiile postoperatorii tardive au constat în pseudartroză în nouă cazuri prin ruperea tijei şi în patru cazuri prin ruperea şuruburilor.

Complicațiile postoperatorii tardive prin ruperea tijei.

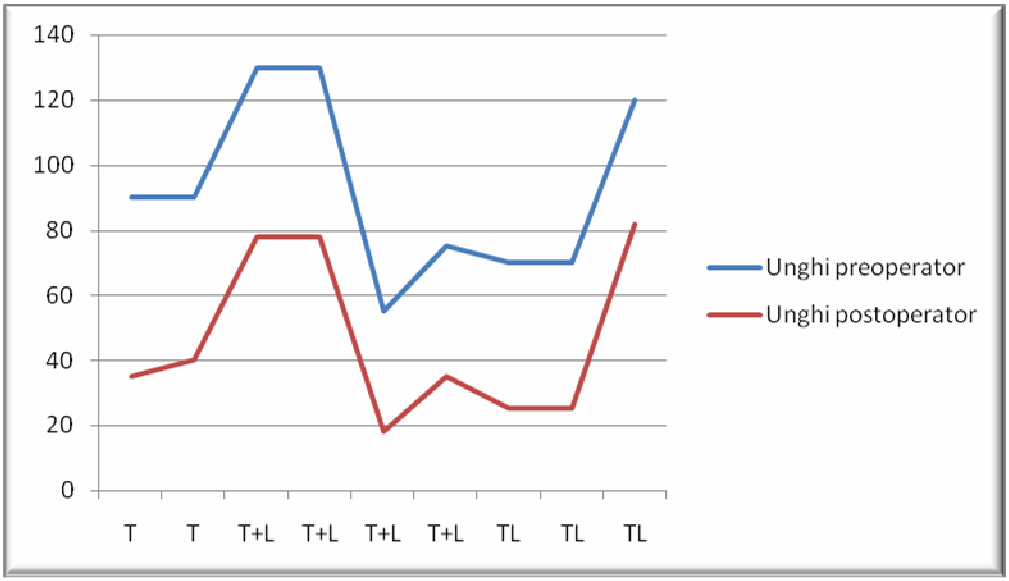

Fig. 9. Repartiția cazurilor cu pseudartroză prin ruperea tijelor

Am avut două cazuri de scolioze toracale ce au fost operate prin rahisinteza posterioară SCS ce au avut un unghi preoperator de 90 de grade şi un unghi postoperator de 35 de grade.Trei cazuri de scolioză dublă toraco-lombară care au fost rezolvate chirurgical prin rahisinteza posterioară SCS, ce au avut unghiul preoperator de 130/70 şi unghiul postoperator 78/45. Un caz de scolioză dublă toraco-lombară operată prin rahisinteza posterioară Moss-Miami, ce a avut un unghi preoperator de 55/40 şi un unghi postoperator de 18/5. Trei cazuri de scolioză toraco-lombară cu unghiuri preoperatorii de câte 120 şi respectiv 70 de grade la care s-a practicat rahisinteza posterioară SCS şi s-a ajuns la un unghi postoperator de 25 grade. Din datele statistice observăm că nu există o predominanță a complicatiilor la scoliozele cu o anumită topografie, dar cele mai multe apar la rahisinteza posterioară SCS.

Complicațiile postoperatorii tardive prin ruperea unor şuruburi

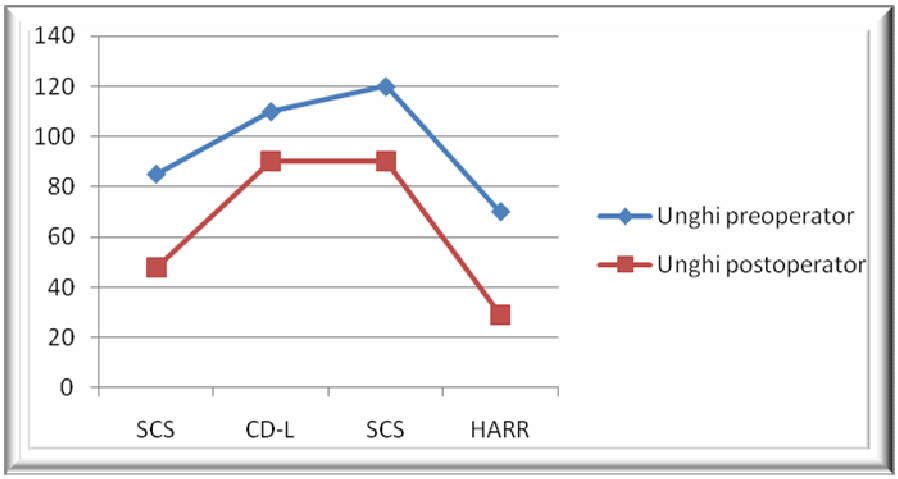

Fig. 10. Repartiția cazurilor cu pseudartroză prin ruperea unor şuruburi

Un caz de scolioză toracală cu un unghi preoperator de 85 de grade ce a fost operată prin rahisinteza posterioară SCS şi s-a ajuns la un unghi postoperator de 48 de grade. La trei cazuri de scolioză toraco-lombară cu un unghi preoperator de 110, 70 grade şi unghiul postoperator de 90,

respectiv 29 de grade, la care s-a intervenit chirurgical prin tehnicile de rahisinteza posterioară SCS, Harrington şi CD-Legacy.

În concluzie din cele 403 cazuri operate 13 cazuri au prezentat complicații tardive postoperatorii, deci un procent de 3,22% din cazuri, este concordant cu datele din literatură.

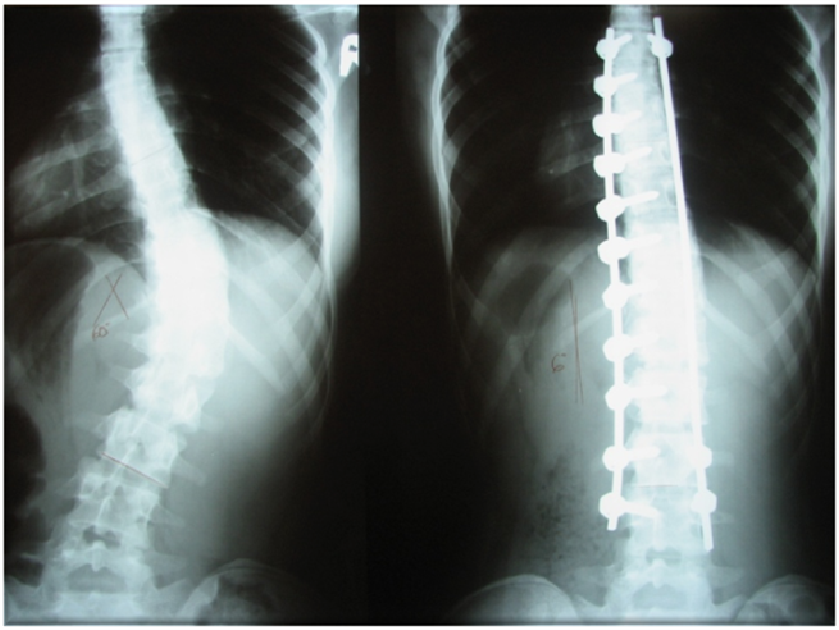

Fig. 11. Aspect radiologic preoperator şi postoperator, scolioză toracolombară cu vertebra limită la T8 şi L3 şi vertebra vârf la T10

Fig. 12. Aspect radiologic preoperator şi postoperator,

radiografie de profil

Evaluare postoperatorie la 3 ani

Corecția pe tip de curbură

1. Scolioza toraco-lombară

La controlul de la trei ani postoperator unghiul mediu a crescut cu circa 4-5 grade față de unghiul mediu postoperator ceea ce este în acord cu datele din literatură. Nu s-a observat o diferențiere semnificativă în funcție de tipul de rahisinteză.

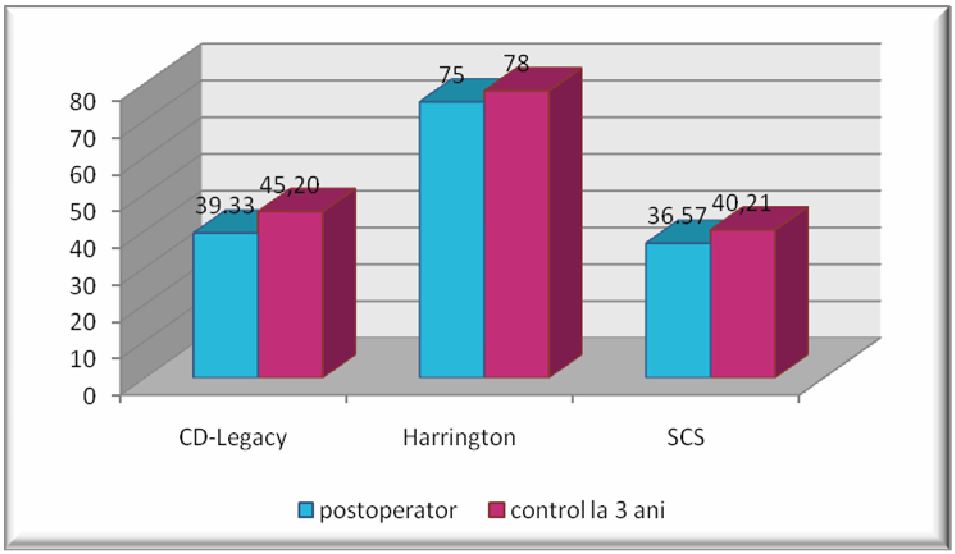

Fig. 13. Repartiția cazurilor de scolioză toraco-lombară
în funcție de unghiul preoperator şi postoperator şi tipul de rahisinteză

2. Scolioza toracală

În cadrul scoliozelor toracale diferența dintre unghiul mediu la controlul de la trei ani postoperator şi unghiul mediu postoperator este de circa 4-5 grade. Observăm o diferență mai mică a unghiurilor la rahisinteza posterioară Moss-Miami dar numărul de cazuri este mai mic şi deci nu poate avea o semnificație statistică.

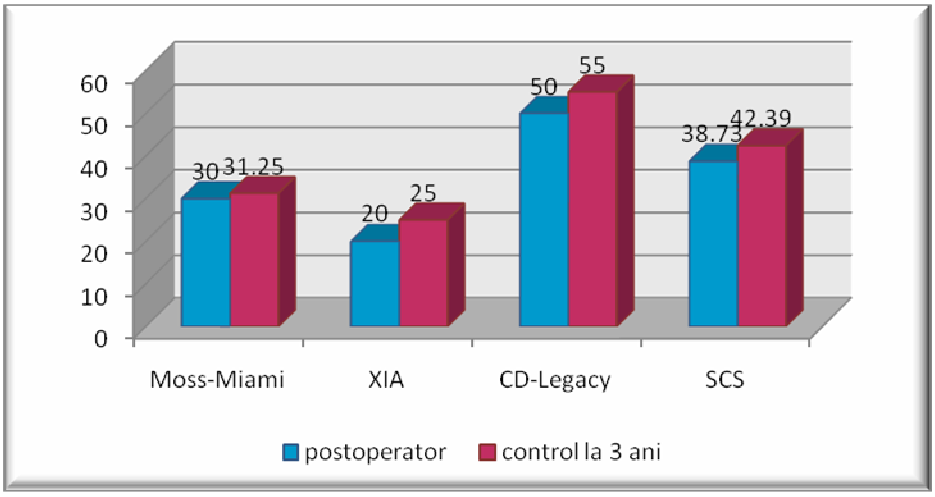

Fig. 14. Repartiția cazurilor de scolioză toracală
în funcție de unghiul preoperator şi postoperator
şi tipul de rahisinteză

3. Scolioza lombară

Din analiza statistică a datelor la scoliozele lombare diferența dintre unghiul mediu la controlul de la trei ani postoperator şi unghiul mediu postoperator este de circa 4 grade. Datele obținute confirmă pe cele din literatură.

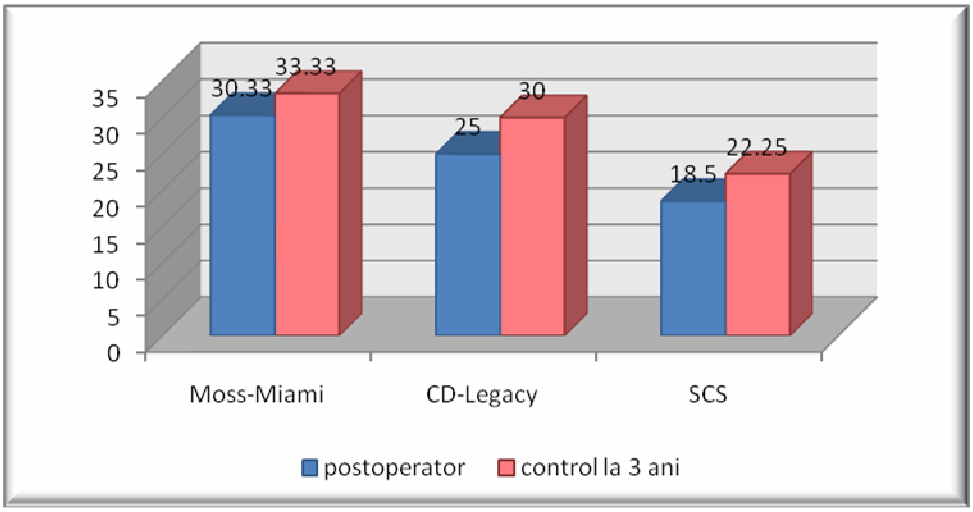

Fig. 15. Repartiția cazurilor de scolioză lombară în funcție de unghiul preoperator şi postoperator şi tipul de rahisinteză

4. Scolioza dublă toraco-lombară

Studiind datele statistice referitoare la scolioza dublă toraco-lombară observăm o creştere a unghiului medu la controlul de la trei ani postoperator cu aproximativ 4 grade.

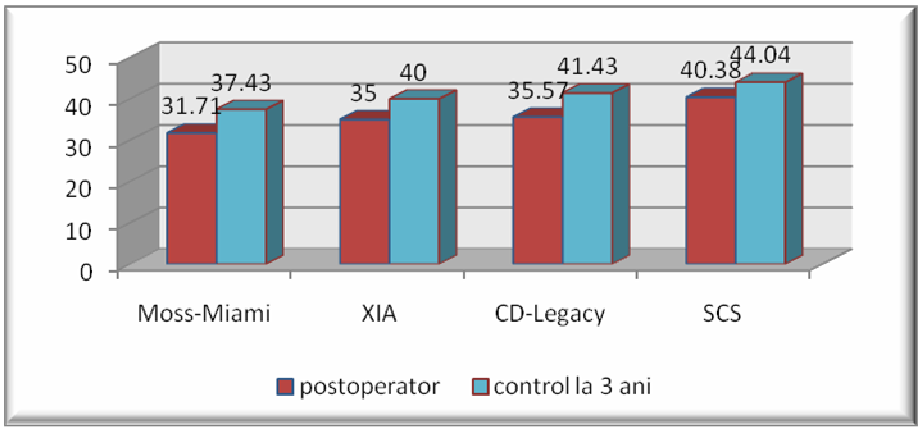

Fig. 16. Repartiția cazurilor de scolioză dublă toraco-lombară în funcție de unghiul preoperator şi postoperator şi tipul de rahisinteză

În urma analizei efectuate se observă că indiferent de localizarea topografică a curburii scoliotice şi a metodei de rahisinteză stabilitatea montajului şi evoluția în timp este aceeaşi.

Concluzii

În urma studiilor efectuate, se pot desprinde următoarele concluzii:

1. Neavând o rețea specifică de depistare a scoliozelor în România există un număr foarte mare de copi şi adolescenți cu forme grave. Acest lucru nu este apanajul țării noastre ci faptului că aceştia nu beneficiază

de consult de specialitate şi deci de un tratament adecvat de la începutul afecțiunii.

2. Din lucrarea de față se observă o mai mare incidență a cazurilor la sexul feminin, în procent de 82,13%, acest lucrul fiind confirmat şi de literatura de specialitate.

3. Scolioza nu apare datorită unei poziții defectuoase ci are o cauză genetică şi hormonală. Deaceea este necesară depistarea precoce când gradul de curbură a scoliozei este mic şi nu apar modificări semnificative ale coloanei vertebrale şi ale cutiei toracice cu repercusiuni asupra funcțiilor cardio-respiratorii, precum şi a tulburărilor de echilibru. Depistarea trebuie să se facă în rețeaua şcolară, prin uniformizarea cunoştințelor de profil la nivelul medicilor şcolari dar şi ai medicilor de familie pentru a îndruma copilul către specialist, beneficiind astfel de un tratament adecvat.

4. Tratamentul trebuie să respecte cu strictețe criteriile Stagnara:

- curburile mai mici de 30 grade se supraveghează;
- tratament ortopedic şi kinetoterapeutic pentru curburile cuprinse între 30 şi 50 grade;
- tratament chirurgical pentru curburile mai mari de 50 grade, se efectuează la vârsta cuprinsă între 15-17 ani la băieți şi 13-15 ani la fete.

5. Kinetoterapia trebuie efectuată de specialişti, iar la copii cu scolioză având un unghi peste 25-30 de grade folosită ca unică metodă de tratament nu dă rezultate. În aceste cazuri se asociază cu purtarea corsetului. Kinetoterapia este folosită şi postoperator. Kinetoterapia nu are nici o eficacitate în scoliozele evolutive când cste utilizată ca unic tratament.

6. Înotul ca mijloc exculsiv de tratament nu are nici o valoare terapeutică ci dimpotrivă întîrzie prezentarea la medicul specialist.

7. Corsetul previne, dar nu corectează creşterea curburii scoliotice. Corsetul trebuie purtat între 20-22 ore pe zi, alternând cu kinetoterapia.

Corsetul se poartă maximum 3 ani de la aparitia menarhei la fete şi până la 17 ani la băieţi. Dacă scolioza este depistată tardiv sau este foarte evolutivă se decide intervenţia chirurgicală chiar la o vârstă mai mică. Este foarte important să se reţină că rolul corsetului este de a stopa şi nu de a vindeca o scolioză. Corsetul este inutil la o scolioză cu curburi sub 20-25 grade. La purtarea corsetului trebuie să se inspecteze zonele de contact ale pielii cu marginile corsetului. Reglările corsetului sunt foarte importante mai ales în prima perioadă, după o lună apoi din trei în trei luni. Tratamentul ortotic este considerat eficient dacă la maturitatea osoasă unghiul final al curburii scoliotice este stabil cu o variaţie în plus sau minus cu 5 grade în raport cu valoarea iniţială a curburii scoliotice, are o gibozitate stabilă şi un bun echilibru al trunchiului. Este necesar efectuarea unei radiografii după 4-6 ore de suprimare a corsetului. Dacă gradul de curbură nu se modifică semnificativ atunci corsetul se poate purta mai puţine ore pe zi.

8. Tratamentul chirurgical este indicat după vârsta de 12-13 ani la fete cu Risser 1-2 şi 13-14 ani la băieţi. La formele grave de 120 grade se practică de la început artrodeză pentru a preîntîmpina tulburările cardio-respiratorii şi ale echilibrului. La valori mari în scoliozele unice se practică abord anterior cu disectomii, apoi tracţiune câteva săptămâni, urmată de rahisinteză posterioară.

9. Raţiunea intervenţiei chirurgicale este pur funcţională şi nu estetică. Intervenţia chirurgicală nu limitează semnificativ mişcările trunchiului, iar implantele rămân toată viaţa.

10. Este foarte important ca tratamentul acestor pacienţi să fie făcut de o echipă pluridisciplinară compusă de un medic ortoped pediatru, un anestezist, fiziokinetoterapeut, psiholog pentru obţinerea şi menţinerea unor rezultate terapeutice cât mai bune.

11. Este obligatoriu o comunicare riguroasă între acesată echipă şi copil precum şi cu părinţii acestuia, în fiecare etapă a tratamentului

astfel încât orice modificare a stării pacientului să fie monitorizată şi să poată fi remediată cât mai urgent.

12. În secția de ortopedie a Spitalului Clinic de Urgență pentru Copii "Grigore Alexandrescu" Bucureşti au fost internați şi operați, în perioada 1999-2009, 403 copii cu diagnosticul de scolioză idiopatică.

13. Încadrarea pacienților în stadiul de boală după clasificarea Lenke este importantă pentru stabilirea conduitei terapeutice.

14. Diagnosticarea bolii într-un stadiu precoce este esențială în stabilirea conduitei terapeutice precum şi dezvoltarea ulterioară a pacientului.

15. Este utilă efectuarea unor studii multicentrice având ca scop evaluarea incidenței acestei afecțiuni. De asemenea rezultatele obținute ar putea contibui la ameliorarea morbidității pe termen lung .

16. Deformarea coloanei vertebrale în stadiile avansate duce la modificări funcționale şi organice cardio-pulmonare, acestea depind de localizarea defectului şi de vârsta pacientului ;

17. Este necesar introducerea unor metode de screening, ce pot fi efectuate de medicul de familie şi de medicul din rețeaua şcolară astfel încât pacienții să fie depistați cât mai precoce. Aceste metode de sceening sunt neinvazive şi nu necesită aparatură sofisticată : asimetria umerilor, inegalitatea proeminenței scapulei, test Adam pozitiv. Testul Adam: pacientul se apleacă în față având bazinul drept şi se notează dacă o parte a spatelui este mai înaltă decât cealaltă.

18. Algoritmul terapeutic în scolioza idiopatica la copil si adolescent:

a) Medicul de familie şi medicul din reteaua şcolară trebuie să urmărească:

- Asimetria umerilor;
- Inegalitatea proeminenție scapulei;

- Spațiul mare dintre membrul superior şi trunchi de partea concavă a curburii;
- Gibozitatea;

b) Medicul specialist pe baza unei radiografii a coloanei vertebrale de față şi profil stabileşte umătoarele:

1. Dacă curbura este sub 30 grade se supraveghează la 6 luni pentru a stabili dacă scolioza este evolutivă sau nu şi se recomandă kinetoterapie.
2. Dacă curbura este 30-50 grade se recomandă kinetoterapie şi corset. Control la 6 luni în perioada prepubertară şi la 4 luni în perioada pubertară cu radiografie de profil cu şi fără corset. Control la 1 lună apoi la 3 luni pentru reglajul corsetului. Kinetoterapia se face de către un specialist. Dacă curbura se menține la aceleaşi valori se continuă tratamentul până la 3 ani de la apariția menarhei la fete şi la 17 ani la băieți. Întreruperea prematură a purtării corsetului duce la o agravare a scoliozei. Corsetul se poartă 18-20 ore/zi.
3. Dacă curbura este peste 50 grade se recomandă kinetoterapie şi corset până maturitatea osoasă. La scoliozele infantile kinetoterapia este importantă în redresarea curburii şi menținerea acesteia la un unghi scăzut pe timpul întregii perioade de creştere a trunchiului, până când se poate interveni chirurgical. Tratamentul ortopedic este considerat eficient atunci când la sfârşitul creşterii osoase valoarea curburii este de +/- 5% din valoarea inițială a angulației. Tratamentul chirurgical (rahisinteză segmentară) se realizează la vârsta minimă de 11-12 ani la fete şi 14-15 ani la băieți, scor Risser peste 1, minim 1 an de la menarhă. Postoperator se practică kinetoterapie.

Bibliografie

1. Andersen M.O., Thomsen K., Kyrvik K. Adolescent idiopathic scoliosis in twins: a population-based survey. Spine 2007;32:927-30
2. Davies A, Satifuddin A. Imaging of painful scoliosis. Skeletal Radiol 2009;38(3):207-23
3. Di Sivester M, Parisini P., Lolli F. Complication of thoracic pedicle screws in scoliosis treatment. Spine 2007;32:1655-1661.
4. Diab M., Smith AR., Kuklo TR. Neural complications in the surgical treatment of adolescent idiopathic scoliosis. Spine 2007;32:2759-2763.
5. Gorincour G, Barrau, Waultier S, Viehweger E, Paris M. Radiography of scoliosis: comparative dosimetry between conventional tehnique and digital fluorography. J Radiol 2007;88:361-6.
6. Ho C., Skaggs DL. Management of infection after instrumented posterior spine fusion in pediatric scoliosis. Spine 2007;32:2739-2744.
7. Jianu Mihai Tratamentul scoliozei la copil şi adolescent ed. Cartea Românească, Bucureşti 2001.
8. Jianu Mihai Scolioza pediatrică, Pro Editură şi Tipografie, Bucureşti 2010.
9. Min K, Hanh F, Ziebarth K. Short anterior correction of the thoracolumbar/lumbar curve in King 1 idiopathic scoliosis:the

behavior of the instrumented and non-instrumented curves and the trunk balance. // Eur Spine J, 2007, 16:65-72.

10. Rihn JA., Lee JY., Ward. Infection after the surgical treatment of adolescent idiopathic scoliosis: evaluation of the diagnosis, treatment and impact on clinical outcomes. Spine 2008;33:289-294.