Universitatea de Vest „Vasile Goldiş” Arad

Facultatea de Medicină, Medicină Dentară şi Farmacie

Studiu asupra extensiei necrozei aseptice de cap femural prin utilizarea imagisticii prin rezonanță magnetică nucleară

(Rezumatul lucrării de doctorat)

Conducător de doctorat

Prof. Univ. Dr. Pop Alexandru

Doctorand

Mircea Florin Sferdian

Arad 2012

Cuprins

Capitolul 1. Ipoteze de lucru

1.1. Introducere

1.2. Definiție

1.3. Studii recente

Capitolul 2. Date din literatură privind morfologia capului femural

2.1. Embriogeneza femurului

2.2. Femurul – noțiuni generale

2.2.1. Anatomia femurului

2.2.2. Vascularizația capului femural

2.2.3. Aspecte de anatomie radio-imagistica

Capitolul 3. Etiologia necrozei aseptice de cap femural

3.1. Factori intravasculari

3.2. Factori extravasculari

3.3. Factori capsulari

Capitolul 4. Patologia necrozei aseptice de cap femural

4.1. Generalități

4.2. Histopatologie

4.3. Fiziopatologia necrozei aseptice de cap femural

4.3.1 Sumarul factorilor fiziopatologici

4.3.2 Sechele ale necrozei aseptice de cap femural

4.4. Frecvența

4.5. Mortatitate/Morbiditate

Capitolul 5. Clinica necrozei aseptice de cap femural

Capitolul 6. Metode investigare a necrozei aseptice de cap femural

Capitolul 7. Material si metoda

7.1. Selecția şi studiul loturilor prin analiză statistică

7.2. Factori de risc

7.3. Examinarea prin radiografie simplă

7.4. Examinarea prin computer tomografie

7.5. Examinarea prin rezonanță magnetică

Capitolul 8. Rezultate

8.1. Rezultate obținute în urma analizei statistice

8.2. Rezultate obținute în urma investigaşiei prin radiodiagnostic

8.3. Rezultate obținute în urma investigației prin computer tomografie

8.4. Rezultate obținute în urma investigației prin rezonanță magnetică

Capitolul 9. Discuții

Capitolul 10. Concluzii

Capitolul 1

Ipoteze de lucru

1.1.Introducere

Necroza aseptică a capului femural (NACF) reprezintă o cauză din ce in ce mai comuna a dizabilității de tip musculoscheletal, care de multe ori ridică probleme de ordin diagnostic si terapeutic. Deşi inițial, pacienții sunt asimptomatici, progresia necrozei avasculare a capului femural este spre distrugerea articulației, pacientul necesitând, de obicei, proteză totala de şold inaintea celei de-a 5-a decada de viața.

1.2. Definiție

Termenul de necroză aseptică este folosit pentru a diferenția acest proces patologic de necroza osoasă infecțioasă. Termenii de necroză avasculară, necroză ischemică, infarct osos sugerează etiologia vasculară si mecanismul patogenic. Necroza avasculară se referă la cazurile de afectare epifizară iar termenul de infarct osos la cazurile cu afectare diafizară. NACF atraumatică este de regulă bilaterală şi se întâlneşte în special la persoanele tinere.

1.3. Studii recente

Yeh et al au studiat 28 de şolduri pentru a determina acuratetea de rutină a IRM-ului în identificarea fracturilor subcondrale din cadrul NACF fără un aparent colaps focal. CT-ul a fost utilizat ca referință standard în diagnosticul fracturilor subcondrale. Imaginile obținute la Rezonanță Magnetică au fost reexaminate de către un radiolog musculoscheletal precum şi de un radiolog generalist intr-un studiu orb, iar examinatorii au cazut de acord în doar 16 dintre cele 28 de diagnostice (57,5%). Doar 17 din 28 de imagini de IRM (60,7%) interpretate de radiologul musculoscheletal şi doar 15 din 28 (53,5%) interpretate de către radiologul generalist au fost în concordanță cu cele de la CT-ul standard. Diagnosticele fals-pozitive (ex. Diagnostice evidentiate de IRM, care nu erau vizualizabile pe CT) au fost mai comune decât diagnosticele fals-negative. Concluzia autorilor a fost ca rezultatele de la IRM nu sunt satisfăcătoare în comparație cu cele de la CT în identificarea fracturilor subcondrale din NACF.

Tiderius et al a întocmit o analiză retrospectivă privind abilitatea predictivă a IRM-ului cu substanță de contrast pentru NACF, după reducerea nesangerândă a DCS in 28 de şolduri a 27 de copii, iar descoperirile lor au sugerat faptul că IRM-ul cu gadoliniu a

adus informații cu privire la perfuzia capului femural care ar putea fi predictive pentru NACF. Prezența NACF a fost determinată de prezența uneia din cele 5 criterii Salter, iar IRM-ul a fost descris ca normal, intensitate asimetrică, intensitate focală scăzută sau intensitate globala scazută. 6 (21%) şolduri au evidențiat criterii clinice semnificative de NACF pe radiografiile de control. 50% din şoldurile cu NACF şi doar 2 din 22 de şolduri fără NACF au evidențiat o scădere globală a intensității la IRM. Regresia logistică multivariată a indicat faptul că scăderea globală a intensității a fost asociată cu un risc semnificativ crescut de dezvoltare a NACF.

Capitolul 2

Date din literatură prinvind morfologia capului femural

2.1. Embriogeneza femurului

La sfârşitul săptămânii a 4- a de dezvoltare, mugurii membrelor devin vizibili la nivelul ventrolateral al peretelui embrionar. La embrionul de 6 săptămâni, porțiunea terminală a mugurilor membrelor devine plată formând plăcile palmare şi plantare care sunt separate de segmentul proximal printr-o constricție circulară. Dezvoltarea membrelor superiare şi inferioare este similară cu excepția faptului că morfogeneza membrului inferior este cu aproximativ două zile în urma celui superior

2.2. Capul femural – noțiuni generale

2.2.1. Anatomia femurului

Femurul este cel mai lung şi mai puternic os al corpului uman, alcătuind singur scheletul coapsei. Prezintă o diafiză si doua epifize.

Epifiza superioară prezintă capul, colul şi două tuberozități: marele şi micul trohanter. Epifiza superioară este legată de diafiza printr-un col chirugical.

Capul este articular şi reprezintă doua treimi dintr-o sfera. Prezintă foseta capului pentru inserția ligamentului capului femural.

Colul este o coloană osoasă puternică, turtită antero posterior, care uneşte capul cu restul osului. Este indreptat oblic de sus în jos şi mediolateral şi formează cu diafiza unghiul de înclinație care măsoara 125 - 130 de grade.

Axul colului formează cu axul transversal al extremității inferioare un alt unghi, numit unghiul de declinație. Axul transversal ce trece prin condilii femurali răspunde planului frontal al corpului, pe când axul colului este oblic inainte şi medial. Aceste două axe determină un unghi de declinație, care masoară 12 grade.

Colul femural prezintă doua fețe: anterioară şi posterioară. Fața anterioară este limitată lateral prin linia intertrohanterică, iar cea posterioară prin creasta intertrohanterică.

2.2.2. Vascularizația capului femural

Vascularizatia arteriala a capului femural este realizata prin trei surse: (1) un inel extracapsular situat la baza capului femural, (2) ramuri ascendente şi (3) arterele ligamentului rotund. Acestea sunt strâns fixate de os, astfel încât sunt lezate in cazul unei fracturi cu deplasare a capului femural. Inelele arteriale se termină prin mici arteriole care pot fi uşor obstruate de diverşi trombi.

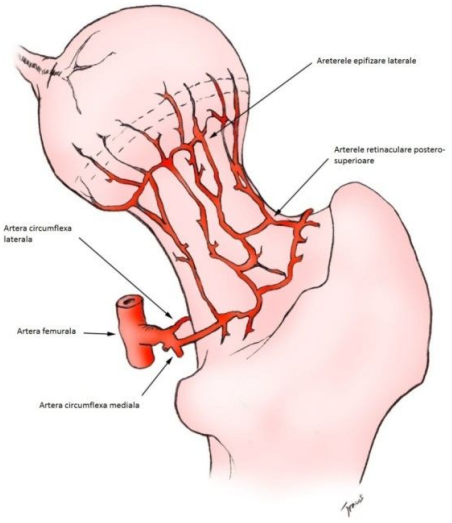

Figura 1 – Ilustrarea circulatiei normale la nivelul capului femural, vazută din plan posterior. Arterele retinaculare postero-superioare asigură cea mai mare parte a vascularizației epifizei. Ele traverseaza colul femural ajungând până la capsula articulară. Arterele dau naştere vaselor epifizale laterale la joncțiunea dintre colul şi capul femural. De la acest nivel, ele penetrează femurul, asigurând irigația epifizei femurale.

Principala sursă de vascularizație a capului femural este asigurată de vasele epifizale laterale (VEL). VEL sunt ramuri ale vaselor retinaculare supero-posterioare (VSP), care sunt ele însele ramuri ale arterei circumflexe mediale femurale; artera circumflexă medială femurală este ramură a arterei femurale profunde . VSP merg de-a lungul aspectului postero-superior al colului femural sub membrana sinovială. Au o locație extraosoasă şi dau naştere VEL. VEL pătrund în capul femural printr-un orificiu

de 1 cm între cartilajul capului femural şi osul cortical a colului femural. Ele vascularizează treimea laterală şi centrală a capului femural. Atunci când există, artera ligamentului rotund vascularizează treimea medială a capului femural. Ramurile VEL şi ale arterei ligamentului rotund (ALR) se anastomozează la joncțiunea treimii centrale si mediale a capului femural. Partea mai groasă a cartilajului articular al capului femural este localizată de-a lungul părții postero-superioare şi are un diametru de 3 mm. Se subțiază până la 0,5 mm de-a lungul marginilor periferice şi inferioare.

La copiii de 4-7 ani, anatomia vasculară a femurului proximal se află intr-un stadiu tranzițional de dezvoltare. ALR nu penetrează epifiza capului femural pana la vârsta de 9-10 ani. Artera circumflexă medială, ramură a arterei femurale profunde, penetrează în metafiza proximală femurală însă nu ajunge în epifiză datorită cartilajului de creştere. Vascularizația capului femural este vulnerabilă, în special, în această perioadă.

2.2.3. Aspecte de anatomie radioimagistică

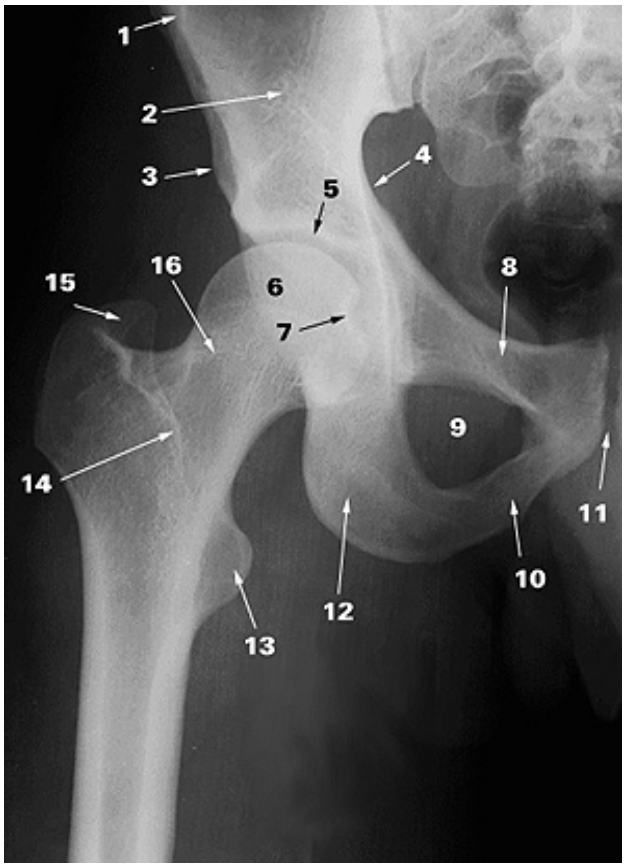

Figura 2 – Radiografie simplă de bazin

1.Spina iliaca anterosuperioară, 2.Ilionul, 3.Spina iliaca anteroinferioară, 4.Creasta pectineală, 5.Fosa acetabulară, 6.Capul femural, 7.Foseta capului femural, 8.Ramura superioară a pubelui, 9. Gaura obturată, 10.Ramura inferioară a pubelui, 11.Simfiza pubiană, 12.Ischionul, 13.Trohanterul mic, 14. Creasta intertrohanterică, 15. Trohanterul mare, 16. Colul femural

Anatomia IRM

Măduva galbenă este prezentă în epifiza capitală femurală şi în trohanterul mare a tuturor indivizilor de peste 2 ani. Măduva grăsoasă prezintă intensitate crescută de semnal în imaginile T1 şi T2 ponderate. Măduva hematopoetică, atunci când există, se gaseşte în colul femural, regiunea intertrohanterică şi acetabul. Are intensitate mică de semnal în imaginile T1 ponderate şi hipersemnal în imaginile T2 ponderate.

Figura 3 – IRM Secțiune coronală, T1 la nivelul bazinului

1.Capul femural, 2.Trohanterul mare, 3.Trohanterul mic, 4.Acetabulul, 5.Fosa acetabulară, 6.Spațiul articular al articulației şoldului, 7.Labrum, 8-9.Diafiza femurului, 10.Corpul vertebrei lombare, 11.Aripa iliacă, 12.Muşchiul iliac, 13.Muşchiul gluteu mijlociu,14.Vezica urinară

Capitolul 3

Etiologia necrozei aseptice de cap femural

Modificările patologice care duc la NACF sunt inițiate în 2 mari categorii de regiuni anatomice, factori intravasculari şi extravasculari.

3.1. Factori intravasculari

Factori vasculari extraosoşi – factori arteriali

Factorii arteriali se cred a fi mecanismul cel mai important în dezvoltarea NACF. Capul femural prezintă un risc crescut pentru dezvoltarea NACF, parțial deoarece conține vascularizație terminală cu dezvoltare săracă de colaterale. Traumatismul la nivelul şoldului poate duce la contuzia sau întreruperea mecanică a vaselor retinaculare laterale, principalul sistem de vascularizație de la nivelul capului şi colului femural. Într-un studiu efectuat pe un grup mare de pacienți, arteriografia a demonstrat arterita stenozantă şi boala aterosclerotică a vaselor retinaculare laterale; aceste condiții ar putea fi de o importantă considerație la pacienții vârstnici.

Factori vasculari intraosoşi - factori arteriali

Etiologia primară a NACF pare a fi microembolismul circulant care blochează microcirculația capului femural. Astfel de condiții pot apare în anemia falciformă, embolie grăsoasă sau embolie gazoasă din fenomenul disbaric. Obstrucția vasculară a microcirculației poate fi cauzată de emboli grăsoşi, legați de hiperlipidemia asociată alcoolismului, terapiei steroidiene, anemiei falciforme precum şi bule de nitrogen din boala de decompresiune.

Factori vasculari intraosoşi - factori venoşi

Condiții cum ar fi boala Caisson şi siclemia au o tendință puternică de implicare a circulației venoase prin reducerea întoarcerii venoase şi cauzarea stazei. Hiperplazia adipocitelor intramedulare sau a osteocitelor cu încărcare grăsoasă duce la expansiune celulară; acesta pare a fi cel mai semnificativ factor al obstrucției drenajului venos. Venografia intraosoasa la pacienții cu NACF a demonstrat prezența anormalităților difuze în sistemul venos de drenaj, indicând faptul ca circulația venoasă este nu numai etiologică ci şi contribuie la progresia bolii.

3.2. Factorii extravasculari

Factorii intraosoşi

Sistemul osos din cadrul regiunii subcondrale a capului femural este cuprins într-un înveliş rigid ce aparține osului cortical. Un astfel de sistem este sensibil la creşteri de presiune, având ca rezultat sindromul de compartiment. Ficat et al a demosntrat presiunea crescută a maduvei osoase de la nivelul colurilor femurale a unui număr mare de pacienti cu NACF. Primele efecte ale presiunii crescute se instaleaza la nivelul capilarelor sinusoidale şi a capilarelor mici de la nivelul măduvei, afectând apoi

intoarcerea venoasă. Spasmul reflex poate chiar bloca vasele nutritive inainte de intrarea lor in cortex.

3.3. Factorii capsulari

Vasele epifizale laterale (VEL), cu localizare în membrana sinovială, constitue vascularizația principală epifizară. Procesele patologice de la nivelul şoldului care produc acumulare de lichid, cum ar fi traumatisme, infecții şi artită, pot cauza tamponada VEL datorită presiunii intracapsulare crescute.

Capitolul 4
Patologia necrozei aseptice de cap femural

4.1. Generalități

NACF este aproape mereu acoperită de o suprafața de os subcondral compact şi cartilaj articular. Cartilajul articular işi extrage substantele nutritive din lichidul sinovial. Doar cartilajul de sub partea superioară poate muri.

Osul spongios de la nivelul capului femural prezintă zone neregulate de necroză care se extinde până la cațiva milimetrii în cartilajul articular. Trabeculele individuale rămân intacte. Odată cu progresia, se dezvoltă o zona neregulată de țesut moale în osul spongios necrotic, adiacent osului viabil, reprezentând rezorbția segmentului necrotic. În timp, cu stresul mecanic şi rezorbția osoasă, se pierde suportul structural din regiunea subarticulară, ceea ce duce la formarea de microfracturi şi sechestru articular.

4.2. Histopatologie

Necroza avasculară poate fi impărțită într-o faza de necroză celulara urmată de o fază de reparație a osului spongios.

4.3. Fiziopatologia necrozei aseptice de cap femural

4.3.1. Sumarul factorilor fiziopatologici

Unii autori susțin că necroza avasculară este cel mai probabil rezultatul trombozării sau embolizării arterelor mici a capului femural de catre picături lipidice, hematii anormale (cum ar fi in anemiafalciformă) sau bulele de nitrogen din cadrul bolii Caisson. Alții susțin că principala cauză ar fi vasculopatia cu distrugerea structurală a peretelui vascular arterial sau venos datorită vasculitei, a necrozei de radiație sau eliberarea substanțelor vasoactive (ca în boala Gaucher). Totuşi alții susțin ca factor principal creşterea presiunii intraosoase datorită hipertrofierii adipocitelor şi osteocitelor intramedulare.

Consensul este următorul: cauza este multifactorială şi boala trebuie privită ca fiind rezultatul final al mai multori factori diferiți, calea finală comună fiind moartea osului şi colapsul capului femural.

4.3.2. Sechelele necrozei aseptice de cap femural

Necroza avasculara minimă: dacă zona vasculară este minimă şi nu este adiacentă unei suprafețe articulare, pacientul poate fi asimptomatic; vindecarea se poate produce spontan, sau boala poate rămâne nedetectată sau poate fi descoperită întâmplător în cadrul investigațiilor pentru o cu totul altă boală.

Necroza avasculară severă: o dată ce NACF debutează, vindecarea începe la interfața dintre osul viabil şi cel necrotic. Reabsorbția ineficientă a osului mort de la nivelul focarului necrotic este regula de bază. Osul mort se reabsoarbe doar parțial. Țesutul osos reactiv şi reparator se asează deauspra osului trabecular mort, rezultând într-o margine sclerotică compusă din trabecule îngroşate în cadrul unei zone de hiperemie, inflamație, resorbție osoasă şi fibroză. Rezorbția incompletă a osului mort, pe radiografii, are un aspect mixt sclerotico-chistic. Necroza şi vindecarea au loc in mod continuu în diferite stadii de evoluție în cadrul unei singure leziuni.

Insuficiența mecanică: insuficiența mecanică a osului trabecular de la interfața dintre osul mort şi cel viabil poate exacerba NACF. În regiunea subcondrală, astfel de microfracturi nu se vindecă deoarece ele au loc în zone de os mort. Progresia microfracturilor are ca rezultat fractura subcondrala difuză, văzută radiologic ca semnul semilunei.

4.4. Frecvența

Incidența a crescut datorită creserii consumului de steroizi exogeni, precum şi a creşterii incidenței traumatismelor şi a abuzului de alcool. Pacienții ce prezintă boli asociate NACF, în special pacienții cu lupus eritematos sistemic şi recipienții transplantelor de allogrefe renale, şi-au prelungit durata vieții dar au risc crescut de dezvoltare a NACF. NACF bilaterală se intalneste la 30-70% din pacienăi la prezentarea initială. Stadiul şi debutul bolii sunt diferite în fiecare şold în parte. Frecvența relativă a celor mai comune cauze de NACF sunt alcoolismul (20-40%) şi tratamentul steroidian (35-40%); există şi multe cauze idiopatice (20-40%).

4.5. Mortalitate/Morbiditate

Cincizeci la suta dintre pacienții cu NACF prezintă distrucția severă a articulației datorită deteriorării şi sunt supuşi unei proceduri chirurgicale majore în scop terapeutic într-un

interval de până la 3 ani de la diagnostic. Colapsul capului femural de obicei în 2 ani de la instalarea durerii.

Capitolul 5

Clinica necrozei aseptice de cap femural

Necroza avasculară nu are caracteristici clinice distinctive. Pacienții nu prezintă dureri în timpul episodului ischemic. NACF ocultă poate fi prezentă pe o perioada de peste 5 ani înaintea instalării simptomelor. Pacienții pot fi asimptomatici sau pot dezvolta durere gradual şi insidios; ei pot experimenta o limitare a mişcărilor cu schiopătare. Durerea poate fi de intensitate foarte crescută cu debut acut, pacientul neputând preciza cu exactitate data şi momentul debutului. Semnele radiologice pot apărea dupa cateva luni până la câțiva ani după debutul simptomelor.

Durerea

Poate fi focalizată în zona perineală sau a şoldului, sau poate radia în fesă, partea anteromedială a coapsei sau genunchi. Durerea poate fi indusă mecanic prin ortostațiune sau mers şi poate ceda la odihnă. Poate fi foarte intensă, în special în infarctele masive întâlnite în boala Gaucher şi disbarims, precum şi în hemoglobinopatii. Durerea a fost descrisă ca fiind pulsatilă, profundă şi de obicei intermitentă. Durerea poate fi agravată de tuse şi este mai intensă noaptea. Atunci când boala este cronică, durerea poate fi vagă. În necroza avasculară, 40% din pacienți au dureri nocturne asociate cu rigiditate matinală. Pacienții ai căror durere persistă câteva luni pot observa o intensificare acută a durerii. După tratamentul fracturii traumatice de şold, NACF se poate manifesta ca o intensificare a durerii. La pacienții mai în vârstă, durerea poate debuta acut, fără vreun traumatism în antecedent. În stadiul incipient, imediat după debut, frecvent se întâlneşte o disociație clară a durerii, ce poate fi importantă, şi limitarea mişcării, ce poate fi minină.

Click

Când pacientul se ridică dintr-o poziție şezândă se poate auzi un click. La rotația externă a şoldului abdus se poate auzi un click.

Amplitudinea mişcărilor

Amplitudinea mişcărilor poate fi redusă, în special după colapsul capului femural. Amplitudinea mişcărilor poate fi limitată, în special în flexie, abducție şi rotație internă. Mers: pacienții pot schiopăta. Semnul Trendelenburg poate fi pozitiv.

Sumar clinic

Pentru ca NACF sa fie diagnosticată in stadiu incipient, medicul trebuie sa aibă un indice de suspiciune crescut, în special la pacienții care prezintă oricare dintre factorii de risc şi ale caror semne radiologice sunt negative. Acest lucru este adevarat în special în implicarea unilaterală datorită riscului crescut de dezvoltare a NACF în şoldul controlateral. Aceşti pacienți trebuie evaluați agresiv.

Capitolul 6
Metode de investigare a necrozei aseptice de cap femural
6.1.Radiodiagnostic
Constatări

Ficat şi Arlet au dezvoltat un sistem de stadializare folosind constatările radiografice, folosit pe scara largă în tratamentul NACF. Acesta a fost înlocuit de către sistemul de clasificare al lui Steinberg et al, care încorporează rezultatele scintigrafiilor şi IRM-urilor.

Stadiul 0 (preclinic şi preradiologic)

NACF poate fi sugerată doar daca a fost deja diagnosticată în şoldul controlateral.

Stadiul 1 (preradiologic)

De la apariția IRM-ului, stadiul 1 este definit ca radiografii normale şi rezultate pozitive pe IRM sau la scintigrafia osoasă. Stadiul 1 reprezintă stadiul rezorbtiv incipient. Târziu în acest stadiu, pe radiografiile simple pot apare semne minime de steoporoză şi/sau voalare şi definirea slabă a trabeculelor osoase. Osteoporoza apare când se pierde o treime din conținutul mineral al osului.

Stadiul 2 (reparator)

Stadiul 2 reprezintă stadiul reparator ce are loc înaintea tasării capului femural. Stadiul 2 se poate întinde pe o perioadă de cateva luni sau chiar mai mult. Demineralizarea este acum evidentă. Poate fi generalizată sau focală sau poate aparea sub formă de mici chisturi la nivelul capului femural. Demineralizarea este prima manifestare a stadiului reparator şi reprezintă rezorbția osului mort.

Scleroza neuniforma apare abia dupa instalarea demineralizarii, de obicei în partea superolaterala a capului femural. Scleroza neuniformă apare ca o zonă de densitate crescută pe radiografii şi poate fi difuză, focală sau sub forma de arc liniar, cu concavitatea superioară. Reprezintă apoziția de os nou peste trabeculele moarte. Acest model explică zonele de transparență şi scleroză. Scleroza neuniformă coexistă de obicei cu demineralizarea, ce apar sub formă de regiuni de radioopacitate alternate cu radiotransparență crescută.

Stadiul 3 (colapsul timpuriu al capului femural)

O transparență liniară subcorticală, reprezentând linia de fractură, este prezentă imediat sub cortexul articular. Se poate extinde până la cartilajul articular de la nivelul părții superolaterale a capului femural. Acesta poartă numele de semnul semilunei. Cortexul subarticular poate rămâne ataşat de cartilaj dar este separat de femur prin țesut moale. Capul femural îşi păstrează forma sferică, însă mai târziu, devine turtit. Acest lucru este indicat de către lărgirea spațiului articular.

Stadiul 4 (boala progresiv degenerativă)

Odată cu turtirea capului femural, are loc şi pierderea conturului convex neted al acestuia. În cele din urmă, fragmentul superior femural, reprezentând suprafața articulară şi osul imediat subcondral, se poate separa de capul femural subiacent, sau se poate turti şi compacta în capul femural. Fragmentele de os şi cartilaj se pot separa de femurul subiacent, mişcându-se libere în cavitatea articulară, devenind corpi liberi. Distrucția şi turtirea severă a capului femural duc la boala articulară progresiv degenerativă cu îngustarea spațiului articular, formarea osteofitelor marginale şi formarea de chisturi subcondrale. Chisturile subcondrale pot fi de obicei diferențiate de scleroza alternantă şi de către transparența din stadiul reparator din NACF.

Clasificarea constatărilor radiologice clinice a lui Steinberg pentru punerea în evidență a NACF a capului femural:

- Stadiul 0 - anomalii la examenul IRM, constatări radiografice normale, şi constatările normale ale scanării osoase.
- Stadiul 1 - constatări anormale ale scanării osoase, dureri inghinale uşoare, şi constatările radiografice normale.
- Stadiul 2 - Osteoporoză, dureri inghinale, scleroză difuză şi / sau zone chistice.
- Stadiul 3 - linia semilunei, durere prin activitatea fracturii subcondrale, fără aplatizarea capului femural.
- Stadiul 4 - aplatizare segmentară, cu dureri la activitatea capului femural, fără implicare acetabulară, şi spațiu articular normal.
- Stadiul 5 - îngustarea spațiului articular, durere la odihnă, şi degenerare acetabulară

Capitolul. 7

Material si metoda

7.1. Selectia si studiul loturilor prin analiza statistica

In scopul stabilirii ultrerioare cu exactitate a lipsei de substanta de la nivelul capului femural din multiple maladii cu diagnostice diferentiale subtile, primul studiu isi propune masurarea “intregului”, adica a celor doua treimi de sfera ce reprezinta capul femural propriuzis ca mai apoi aceasta sa reprezinte baza de calcul si evaluare a eventualelor deteriorari osoase.

Studiul 1 (CT)

Lotul de studiu a fost constituit din preparate osoase :19 femure dintre care 11 de parte dreapta si 8 oase de parte stanga. Nu am considerat necesara identificarea sexului. Mentionam ca prepararea a avut loc in serviciul laboratorului nostru in perioada 2002-2007. Masuratorile au fost efectuate prin doua metode. Prima metoda directa de masurare fizica a capului femural iar a doua prin masurare cu ajutorul unui software pe imaginile CT obtinute.

Studiul 2 (IRM)

Acest studiu a fost efectuat pe 71 de pacienti (62 barbati si 9 femei) din Spitalul Universitar UKT din Tuebingen, din perioada 2005 - 2008 care prezentau necroza aseptica de cap femural si au fost investigati prin readiodiagnostic si rezonanta magnetica.

Repartiția lotului studiat în funcție de sex	
Bărbați	56
Femei	15
Total	71

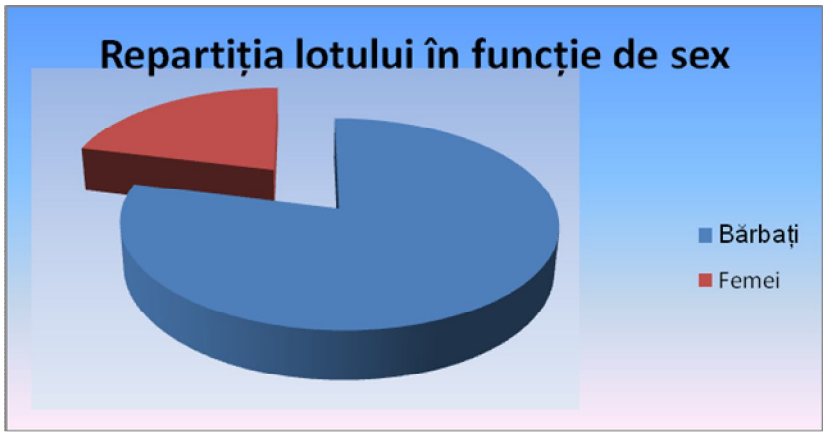

Figura 4 – Repartiția lotului în funcție de sex

Varsta (ani)	Repartiția lotului studiat în funcție de vârstă
1 - 10 ani	2
11 - 20 ani	3
21 - 30 ani	8
31 - 40 ani	29
41 - 50 ani	19
51 - 60 ani	5
61 - 70 ani	5

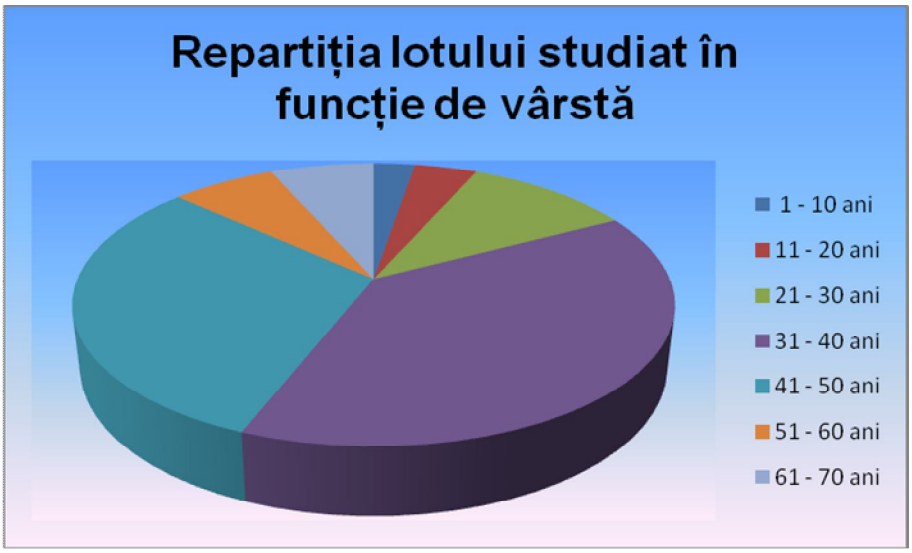

Figura 5 – Repartiția lotului studiat în funcție de vârstă

7.2. Factori de risc

Factori de risc

Traumatismele

Traumatismul este cauza cea mai comună a necrozei avasculare. NACF poate avea loc la 8 ore dupa distrugerea traumatică a vascularizației. Vasele retinaculare superioare şi artera nutritiva pot fi lezate la intrarea lor în femur. Artera ligamentului rotund poate fi şi ea lezată. Hematomul intracapsular duce la creşterea presiunii intracapsulare, ce poate cauza tamponada vaselor din cadrul capsulei articulare.

Fracturile intertrohanterice şi cele extracapsulare rar duc la NACF. În urma luxației de şold, circulația este întreruptă datorită ruperii ligamentului rotund şi a arterei ligamentului rotund. Ruperea capsulei articulare compromite vasele de la nivelul recesurilor capsulare. NACF poate debuta cu o latenta de pana la 10 ani de la o fractura subcapitala femurala.

7.3. Examinarea prin radiografie simpla

Figura 6. Pacient cu necroză avasculară a capului femural. Radiografia anteroposerioară a pelvisului evidențiază tasarea porțiunii externe a capului femural drept datorită necrozei avasculare (vezi sageata), cu îngustarea spațiului articular adiacent, scleroză juxta-articulară şi osteofite reprezentând boala articulară degenerativă.

7.4. Examinarea prin computer tomografie

Masuratoarea directă: pentru identificare am notat capetele femurale cu litera Q începand de la Q_1 la Q_{19} (capetele femurale din lotul de studiu) şi ținând cont de faptul că de la Q_1 la Q_{11} inclusiv s-au notat capetele femurale de partea dreaptă iar de la Q_{12} la Q_{19} s-au notat capetele femurale de partea stângă. Pentru a măsura volumul acestora am delimirat capul femural (suprafața netedă, articulară) de colul femural printr-o linie trasată cu un marker colorat rezistent la apa. Au fost utilizate trei mensuri gradate în care s-a turnat apa până la un anumit nivel dar în fiecare mensură alt nivel de umplere. S-au efectuat astfel trei măsuratori volumetrice pentru fiecare cap femuaral, prin cufundare în cele trei mensuri pe rând a acestuia până la linia de demarcație. În urma măsurătorilor a rezultat o valoare medie a volumului, pentru fiecare cap femural. La determinarea fiecarui volum mediu a rezultat o eroare cuprinsă între 0,13 cm^3 şi 0,17

cm^3. Valoarea medie a volumului minim rezultat a fost V_{min}= 53,23 cm^3, iar valoarea medie a volumului maxim rezultat a fost de Vmax=61,15 cm^3.

Masuratorile indirecte: Se realizează scanari ale celor 19 capete femurale prin metoda computer tomografica (CT) pe preparatele osoase (cap femural) la interval de 1 mm. Pe fiecare secțiune se iau 8 coordonate x şi y şi se determină 8 puncte situate pe circumferința capului femural la o distanta de 45 de grade unul de celalalt, astfel: la 0 grade, la 45 de grade, la 90 de grade, la 135 de grade, la 180 de grade, la 225 de grade, la 270 de grade, şi la 315 de grade. Se unesc aceste puncte determinându-se suprafața aproximativă a fiecarei secțiuni axiale a capului femural şi diamterele transversale. Ştiind că distanța dintre sectiunile CT este de 1 mm s-a determinat diametrul longitudinal. Având aceste date am calculate volumul capului femural scanat dupa formulă, la fiecare dintre cele 19 capete femurale notate de la Q_1 la Q_{19}

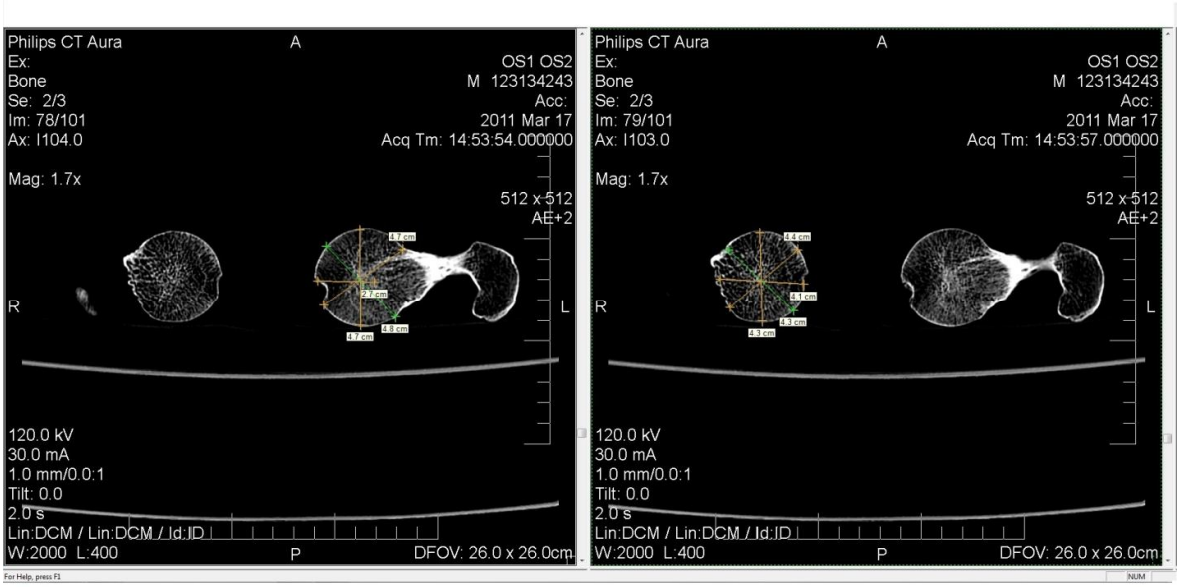

Figura 7 – Determinarea punctelor de referință în stabilea diametrelor maxime - secțiune axiala CT

Sursele de eroare cărora li se datorează diferențele obținute în măsurarea volumetrică printr-un software aplicat pe sectiunile CT sunt: acuratetea alegerii punctelor pe circumferința secțiunilor CT. Pentru o mai buna acuratețe ar trebui găsit şi folosit un program de alegere automată a punctelor iar reconstrucția suprafetelor prin folosirea celor opt puncte stabilite de noi ar putea fi optimizată prin alegerea mai multor puncte de exemplu la 12 grade, deci 30 de puncte sau la 10 grade, deci 36 de puncte,

obținându-se astfel o suprafață plană masurabilă cu mai multa exactitate. Cele două metode de apreciere volumetrică se suprapun însa intr-un grad variabil pozitiv care poate încă fi supus corecturilor arătate.

7.5. Examinarea prin rezonanță magnetică

Se realizează scanări prin rezonanță magnetică ale capetelor femurale la interval de 1 mm.

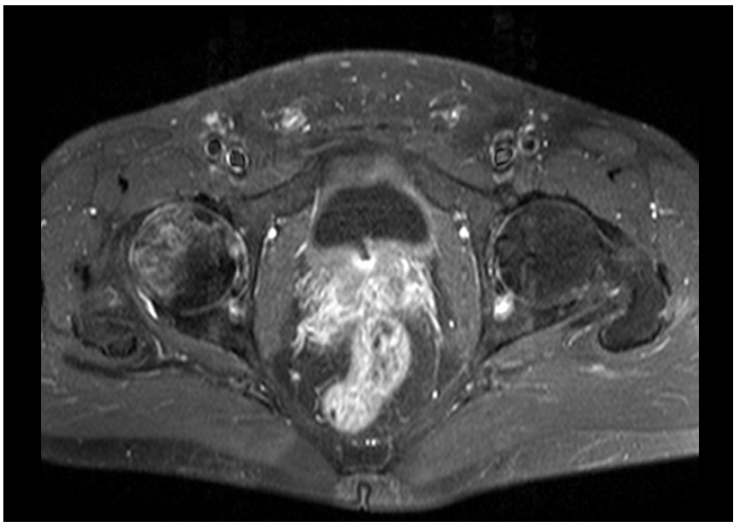

Figura 8 – Pacient cu necroză aseptică de cap femural (dreapta) – secțiune axială, T1

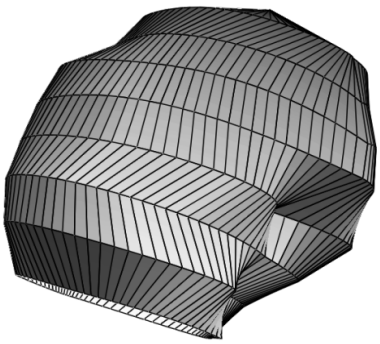

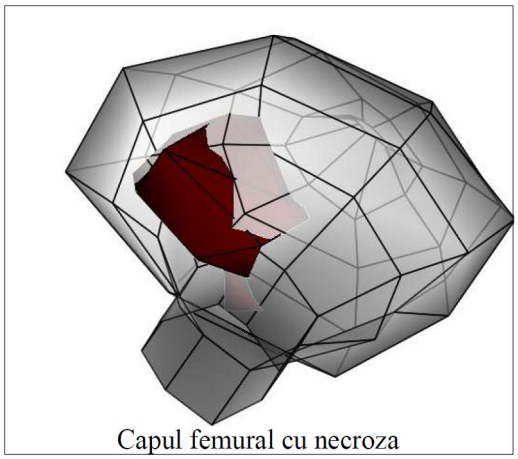

Figura 9 – Simulare 3D a capului femural în urma datelor obținute de pe scanările IRM. Cap femural cu necroză, simulare 3 D

Capitolul 8

Rezultate

8.1. Rezultate obținute în urma analizei statistice

Se confirmă faptul că necroza aseptică de cap femural este mai frecventa la:

- bărbați fața de femei, în procent de 4:1
- tineri (până în 40 de ani) față de vârstnici

Propunem de asemenea un scor în functie de boli asociate în funcție de factorii de risc: 0 – asimtomatic, fără factori de risc asociați, se adaugă câte 1 punct pentru fiecare factor de risc asociat

8.2. Rezultate obținute în urma investigației prin radiodiagnostic

Folosind radiografia simplă, sensibilitatea detectarii stadiului incipient al bolii este de 41%. Radiografia simplă nu poate detecta NACF in stadiul 0 sau 1. Poate exista o întarziere de până la 1-5 ani între declanşarea simptomelor şi apariția modificărilor radiologice. Dacă avem o radiografie normală nu înseamnă neaparat că boala este absentă. Se poate detecta demineralizarea femurului, iar boala poate fi insinuată doar după ce are loc absorbția osoasă. Ca avantaj mentionăm costul scăzut al acestei investigații.

8.3. Rezultate obtinute în urma investigației prin computer tomografie

Volumele V, obținute prin măsurare directă a capetelor femurale notate cu Q şi volumele V_{CT} ale aceloraşi capete femurale, volume determinate cu ajutorul software-ului dupa imaginile CT au următoarele valori toate exprimate in cm^3 :

Capul femural Q_1	a avut V_1 = 53,68	V_{CT1} =48,38
Capul femural Q_2	a avut V_2 = 59,12	V_{CT2} =53,29
Capul femural Q_3	a avut V_3 = 53,51	V_{CT3} =48,17
Capul femural Q_4	a avut V_4= 53,23 = V_{min}	V_{CT4} =47,90 = V_{min}
Capul femural Q_5	a avut V_5 =54,72	V_{CT5} =49,28
Capul femural Q_6	a avut V_6 =56,16	V_{CT6}=50,57
Capul femural Q_7	a avut V_7 =58,12	V_{CT7} =52,37

Capul femural Q_8	a avut V_8 =54,25	V_{CT8} =48,80
Capul femural Q_9	a avut V_9 =61,15 = V_{max}	V_{CT9} =55 = V_{max}
Capul femural Q_{10}	a avut V_{10} =57,24	V_{CT10} =51,56
Capul femural Q_{11}	a avut V_{11}=55,85	V_{CT11} =50,21
Capul femural Q_{12}	a avut V_{12}=55,20	V_{CT12} =49,68
Capul femural Q_{13}	a avut V_{13}=54,15	V_{CT13}=43,79
Capul femural Q_{14}	a avut V_{14}=53,72	V_{CT14}=48,38
Capul femural Q_{15}	a avut V_{15}=53,90	V_{CT15} =48,51
Capul femural Q_{16}	a avut V_{16}=56,34	V_{CT16} =50,74
Capul femural Q_{17}	a avut V_{17}=55,48	V_{CT17} =49,91
Capul femural Q_{18}	a avut V_{18}=53,81	V_{CT18} =48,37
Capul femural Q_{19}	a avut V_{19}=57,14	V_{CT19} =51,47

Una dintre cele mai impotante probleme sesizate în timpul măsurărilor directe şi remarcate chiar de la început a fost gradul de deteriorare a preparatelor osoase datorat atât manipulărilor mai mult sau mai puțin îngrijite în timp, dar şi de diferențele survenite în timpul preparărilor propriu-zise (timpi diferiți ai preparării cauzați de gradul de descompunere cadaverică şi a stadiului de malnutriție şi osteoporoză de grade diferite). Aplicarea tehnicilor CT a fost relativ simplă obținând imagini successive la 1mm. Aplicarea ulterioara a software-ului de stabilire a volumului este însa dependentă de unele surse de eroare decelate pe parcurs.Cele două metode de apreciere volumetrică se suprapun într-un grad variabil pozitiv care poate înca fi supus unor corecturi .

8.4. Rezultate obtinute in urma investigației prin rezonantă magnetică

A. Sistemul de clasificare

Înțelegerea şi descrierea evoluției necrozei capului femural necesită utilizarea unui sistem de clasificare. Majoritatea sistemelor sunt bazate fie pe radiografii şi ignoră

RMN sau sunt foarte complexe şi incomode. Din acest motiv, am creat un nou sistem de clasificare, bazat pe RMN, care încorporează caracteristicile geometrice ale leziunii. Sistemul este alcătuit din cinci clase:

Clasa 0

Şoldurile din clasa 0 nu prezintă dureri sau alte simptome clinice. RMN-ul, scanarea osoasă (scintigrafia) şi radiografiile sunt normale, dar osteonecroza a fost deja detectată la şoldul opus iar pacientul prezintă unul sau mai mulți factori de risc (steroizi, alcoolism, anemie, SLE etc). Prezența factorilor de risc indică faptul că există o mare probabilitate ca osteonecroza să apară la acel şold. Este necesară ținerea sub observație a acelui şold.

Clasa I

Pacientul nu prezintă dureri sau alte simptome (şold tăcut). RMN-ul şi sau scanarea osoasă (scintigrafia) sunt pozitive, cu toate că radiografiile sunt totuşi negative. RMN-ul este mult mai sensibil decât metodele radiografic pentru diagnosticarea precoce în etapele de osteonecroză, deoarece detectează modificări ale măduvei osoase, care se petrec în acest stadiu. Componenta anorganică de os (matricea osului) este înca intactă.

Clasa II

În şoldurile din etapa a II-a sunt prezente simptome clinice (durere, limitarea mişcărilor). Toate tehnicile imagistice sunt pozitive, dar capul femural îşi păstrează forma sa (nu există nici un colaps a suprafeței articulare). Clasa a II-a este împărțită în două subclase:
Clasa IIa: leziunea este conținută în zona de purtare a greutății a acetabulului. Un pilon de os intact protejează zona necrotică de forțele generate de greutate. Aceste şolduri au un bun prognostic şi rezultate mai bune atunci când sunt tratate chirurgical.

Clasa IIb: zona afectată nu este conținută în zona care poartă greutatea. Osul slab necrozat poartă sarcină totală a greutății corporale, şi apar microfracturile care pot duce ulterior la colapsul suprafeței articulare.

Clasa III

Simptomele clinice severe sunt de obicei prezente în şolduri din clasa III. Suprafața articulară s-a prăbuşit (aplatizarea capului). Clasa III este împărțită în două subclase:

Clasa IIIa: leziunea este conținută în zona care poartă greutatea. Pilonii rămaşi protejeaza zona necrotică şi astfel progresia necrozei este lentă.

Clasa IIIb: leziunea se extinde dincolo de buza acetabulului. Ca rezultat, necroza progresează rapid şi distruge încheietura. Metodele chirurgicale pentru conservarea capului femural pot fi aplicate în cazuri de leziuni mici, cuprinse în clasa a III-a, deşi prognoza pentru acestea sunt mai rele decât şoldurile din clasa II.

Clasa IV

Degenerare avansată de, cu dureri severe şi limitare a mişcărilor. Este necesară înlocuirea şoldului.

IRM-urile nu se pot efectua la pacienții care au pacemaker sau clipsuri intracraniene, sau la pacienții claustrofobi. Problemele legate de malpoziție duc la o interpreare greşită. La copii, o uşoară oblicitate a pelvisului poate face cartilajul de creştere, ce apare mai întunecat, să pară în acelaşi plan axial ca şi epifiza controlaterală cu intensitate mai crescută; în astfel de cazuri, cartilajul de creştere normal, poate fi interpretat ca fiind anormal pe IRM.

Unii copii necesită sedare datorită timpului lung de efectuare a IRM-ului. Diagnosticarea NACF poate fi dificilă după operațiile ortopedice ale fracturilor de şold datorită prezenței dispozitivelor ortopedice, ce creează o distorsionare importantă a imaginii. Celulele de la nivelul măduvei sunt mai rezistente la ischemie decât celulele hematopoetice sau osteocitele. Deoarece imaginile obținute prin IRM reflectă modificările în intensitatea semnalului din maduva galbenă, constatările IRM ale NACF pot lipsi până la 5 zile după evenimentul ischemic, până la moartea celulelor grăsoase din măduvă. În această situație este nevoie de IRM cu contrast.

Capitolul 9

Discuții

1. Lotul de studiu nu este omogen pentru o arie extinsă populațională. Pentru ca rezultatele să fie relevante într-o arie populațională semnificativă ar fi necesare studii similare concordante în Europa Centrala şi de Est.

2. Radiodiagnosticul clasic în necroza aseptică de cap femural este folositor doar în stadiile avansate, când tratamentul rămâne doar protezarea. Deasemenea expune pacientul la iradiere cu raze Roentgen.
3. Se observă ca volumele capetelor femurale masurate cu software-ul după imaginile obținute prin scanari CT sunt mai mici decât volumele măsurate prin metoda fizica cu aproximativ 10%. De asemeni se poate constata că volumele minim şi maxim corespund în ambele măsuratori. Diferențele dintre valorile volumelor măsurate prin metodele fizice sunt datorate în primul rând cauzelor de eroare umană (capetele femurale nu au fost scufundate de fiecare dată exact până la limita marcată cu markerul colorat, după cum nu se poate garanta că această demarcație facută manual are o exactitate de 100%).O altă eroare de apreciere a volumului pe cale fizică poate fi dată de acoperirea cu apa a suprafețelor capetelor femurale erodate prin manipulări anterioare ceea ce poate duce la o creştere deşi infimă a volumului măsurat în mensurile a doua şi a treia.
4. Studii recente indică faptul că mărimea, localizarea şi distribuția leziunii necrotice afectează evoluția necrozei capului femural. Încercările de a estima volumul leziunilor, bazate pe radiografii au avut rezultate slabe. Cercetatorii sunt de acord că IRM-ul este tehnica cea mai potrivită pentru estimarea volumului.
5. Clasificarea osteonecrozei este foarte importantă pentru diagnosticare, tratament, prognostic, pentru evaluarea rezultatelor tratamentului şi compararea diferitelor tratamente. Înainte, sistemele de clasificare s-au bazat doar pe radiografii. Sistemele recente utilizează RMN-ul, dar cele mai multe dintre ele sunt prea complicate.Avantajul major al sistemului de clasificare pe care l-am introdus este valoarea sa prognostică. Studiile de urmărire arată că şoldurile din clasa III b au cea mai mare probabilitate de deteriorare rapidă a articulației. Probabilitatea este mai mică pentru şoldurile din clasa III a şi pentru şoldurile din clasele II a şi II b. Sistemul propus este, de asemenea, destul de simplu (cu un număr limitat de etape şi sub-etape). Este uşor de aplicat în practica clinică deoarece nu necesită timp şi efort excesiv.
6. Leziunea necrotică este, în general, situată pe zonele superioare, mediale şi anterioare ale capului femural. În astfel de cazuri, există un pilon intact din os sănătos care protejează capul de colapsul sub greutatea corpului. Aceste şolduri

au un prognostic mai bun decât şoldurile din cazurile în care leziunea nu este inclusă în limitele acetabulului (II b şi III b).

Capitolul 10

Concluzii

1. Aprecierea volumetrică a capului femural nu a intrat încă în seria măsurătorilor de rutină consacrate şi exacte, suprapuse 100% pe măsuratorile volumetrice fizice. Considerăm că optimizarea algoritmului computerizat ar duce la rezultate mai precise.
2. Am descris o metodă cantitativă pentru a evalua mărimea şi localizarea leziunii necrotice în necroza capului femural. Metoda necesită interacțiunea limitat a utilizatorului iar măsurătorile sunt obiective şi reproductibile. Studiul de urmărire indică faptul că evoluția bolii este asociată cu dimensiunea şi distribuția leziunii.
3. Metoda, în combinație cu sistemul de clasificare propus, poate fi un instrument util pentru ortoped în diagnosticarea, tratamentul, prognosticul şi evaluarea rezultatelor privind necroza capului femural. Activitatea viitoare ar trebui să se concentreze pe îmbunătățirea metodelor de detectare a leziunilor şi pe detectarea automată a cercului capului, reducând astfel efortul necesar din partea operatorului uman.
4. Metodele de măsurare volumetrică folosite sunt destul de precise obținându-se rezultate sensibil egale. Astfel se poate trage concluzia că pentru reconstrucția volumetrică a capului femural, utilizarea CT în combinație cu un software pentru calcul volumetric este cea mai eficientă metodă erorile fiind de aproximativ 10%. Considerăm că îmbunătățirea algoritmului computerizat ar duce la rezultate şi mai precise. Deoarece la intervenția chirurgicală asupra capului femural este necesar să se cunoască cu precizie volumul osos afectat, sau volumul procesului patologic ca făcând parte dintr-un întreg, motivează studiul de față.
5. Pentru urmărirea structurilor osoase investigația de elecție este computer tomografia
6. În cazul imagisticii prin rezonanță magnetică secvența cea mai anatomică este T1 fără supresie de grăsime; iar pentru punerea în evidență a modificărilor patologice este preferată secvența T2 cu supresie de grăsime.

7. IRM este investigația de elecție la pacienții care prezintă simptome sugestive de NACF, dar au radiografii normale
8. IRM este cea mai precisă şi specifică modalitate de diagnostic a NACF. Prin IRM se poate diagnostica afecțiunea chiar şi la 5 zile după instalarea ischemiei.