I.O.S.U.D. - Universitatea de Vest ”Vasile Goldiș” din Arad
ȘCOALA DOCTORALĂ DE MEDICINĂ

Arad, 2020

TEZA DE DOCTORAT

Osteosinteza minim invazivă cu tije elastice de titan în patologia ortopedică și traumatică pediatrică

Doctorand: **Maria Daniela Tobă (Trăilescu)**

Conducător de doctorat: **Prof. Univ. Dr. Alexandru Pop**

PhD THESIS

Minimally Invasive Osteosynthesis with Titanium Elastic Nails in Orthopedic and Traumatic Pediatric Pathology

PhD Student: **Maria Daniela Tobă (Trăilescu)**

Scientific supervisor: **Prof. Univ. Dr. Alexandru Pop**

Motto:

„Când îți dorești ceva cu adevărat,
tot universul conspiră pentru îndeplinirea visului tău.”

Paulo Coelho

Dedicație:

Fiicei mele, Georgiana

Mulțumiri:

Domnului Prof. Univ. Dr. Pop Alexandru adresez mulțumiri, considerație și recunoștință pentru încrederea acordată și pentru îndrumările, ideile și sfaturile oferite permanent.

Membrilor comisiei de doctorat le adresez alese mulțumiri și recunoștință pentru contribuția majoră, pe care au avut-o de-a lungul anilor, la formarea mea profesională și pentru modul în care care mi-au insuflat dorința pentru cercetare și mi-au dat imboldul, curajul și încrederea de a merge mai departe.

Cu recunoștință și dragoste mțumesc întregii mele familii și prietenilor mei care au fost alături de mine necondiționat și m-au susținut cu afecțiunea, încrederea, înțelegerea și răbdarea lor.

Doresc să mulțumesc colegilor mei și persoanelor minunate care, în mod direct sau indirect, m-au ajutat, încurajat și susținut moral pentru a finaliza această teză.

CUPRINS

INTRODUCERE 1
PARTEA GENERALĂ 3
STADIUL ACTUAL AL CUNOAŞTERII 3
1.1. FRACTURA DIAFIZARĂ LA COPIL 3
1.1.1. Definiţia fracturii 4
1.1.2. Distribuţia şi frecvenţa fracturilor la copii 5
1.1.3. Mecanismul de producere al fracturilor la copii 7
1.1.4. Anatomia patologică a fracturilor la copii 8
1.1.5. Vindecarea osoasă la copii 14
1.2. DIAGNOSTICUL FRACTURILOR LA COPII 19
1.2.1. Anamneza 19
1.2.2. Examenul clinic 20
1.2.3. Examenele imagistice uzuale 21
1.2.4. Examenul ecografic al aparatului musculoscheletal în fracturi 24
1.3. TRATAMENTUL FRACTURILOR LA COPII 26
1.3.1. Tratamentul ortopedic al fracturilor la copii 27
1.3.2. Tratamentul chirurgical al fracturilor la copii 28
1.3.2.1. Osteosinteza sângerândă 28
1.3.2.2. Osteosinteza minim invazivă cu tije elastice de titan 29
1.3.2.2.1. Indicaţiile TEN 30
1.3.2.2.2. Contraindicaţiile TEN 31
1.3.3. Tratamentul fracturilor pe os patologic la copii 31
1.4. COMPLICAŢIILE FRACTURILOR LA COPII 33
PARTEA SPECIALĂ 35
CONTRIBUŢIA PERSONALĂ 35
2.1. IPOTEZA DE LUCRU/SCOP/OBIECTIVE GENERALE 35
2. 2. CERCETAREA CLINICĂ, IMAGISTICĂ ŞI TERAPEUTICĂ 37
2.2.1. Material şi metodă 38
2.2.2. Metode statistice 38
2.2.3. Metode de analiză a pacienţilor 39
2.2.3.1. Criterii de includere în studiu 39
2.2.3.2. Metode clinice 40
2.2.3.3. Investigaţii de laborator 40
2.2.3.4. Investigaţii imagistice 40
2.2.3.5. Tehnici chirurgicale ortopedice investigate 41
2.2.3.6. Managementul actului operator în osteosinteza minim invazivă cu tije elastice de titan 41
2.2.3.7. Tehnica operatorie în osteosinteza minim invazivă cu tije elastic de titan 42
2.2.3.8. Tehnica operatorie cu tije elastice de titan în fracturile pe os patologic 44
2.2.3.9. Urmărirea pacienţilor 46
2.3. CERCETAREA EXPERIMENTALĂ 47
2.3.1. Material şi metodă 48
2.3.2. Metode de analiză a pacienţilor 48
2.3.2.1. Criterii de includere în studiu 48
2.3.2.2. Investigaţii imagistice ecografice 49
2.3.3. Studiul ecografic al particularităţilor focarului de fractură abordat la distanţă

prin osteosinteza minim invazivă cu tije elastice de titan (TEN) 50
2.3.4. Corelarea aspectelor ecografice ale calusului osos cu cele radiologice 53
3. REZULTATELE CERCETĂRILOR 54
3.1. REZULTATELE CERCETĂRII CLINICE, IMAGISTICE ŞI TERAPEUTICE 54
3.1.1. Incidenţa şi localizarea fracturilor diafizare la copii 54
3.1.2. Etiopatogenia fracturilor 57
3.1.3. Semne clinice 58
3.1.4. Rezultate imagistice 60
3.1.5. Rezultate terapeutice 61
3.1.5.1. Rezultate terapeutice Lotul I 66
3.1.5.1.1. Prezentarea rezultatelor terapeutice la cazuri particulare ale Lotului I 68
3.1.5.2. Rezultate terapeutice Lotul II 77
3.1.5.3. Rezultate terapeutice Lotul III 79
3.1.6. Studiul radiologic al particularităţilor focarului de fractură abordat la distanţă prin osteosinteza minim invazivă cu tije elastice de titan (TEN) comparativ cu particularităţile radiologice ale focarului de fractură abordat prin tratament chirurgical clasic 94
3.1.6.1. Exemplificări comparative cu cazuri particulare 95
3.1.7. Concluzii parţiale 102
3.2. REZULTATELE CERCETĂRII EXPERIMENTALE 104
3.2.1. Rezultatele studiului ecografic al particularităţilor focarului de fractură abordat la distanţă prin osteosinteza minim invazivă cu tije elastice de titan (TEN) 104
3.2.2. Rezultatele corelării aspectelor ecografice ale calusului osos cu cele radiologice 106
3.2.3. Aplicabilitatea şi eficienţa examinării ecografice în evaluarea procesului de vindecare osoasă 108
3.2.4. Concluzii parţiale 109
DISCUŢII 111
CONCLUZII 123
ORIGINALITATEA PROIECTULUI ŞI CONTRIBUŢIA PERSONALĂ 127
BIBLIOGRAFIE 129
LISTA DE PUBLICAŢII 146

ABREVIERI UTILIZATE ÎN TEZĂ

ADHD	tulburarea de deficit de atenţie şi hiperactivitate
AO	Arbeitsgemeineschaft fur Osteosynthesefragen
anti-alfa-SMA	monoclonal mouse anti-human smooth muscle actin
anti CD34	monoclonal mouse anti-human CD34
anti-CD68	monoclonal anti-human CD68
anti-Ki67	monoclonal mouse anti-human Ki67
AP	antero-posterioară
APTT	timpul de tromboplastină parţială activată
CPK	creatinfosfokinaza
CRP	proteina C reactivă
CT	computer tomograf
DAB	diaminobenzidine
FAC	fosfataza acidă
FAL	fosfataza alcalină
GS	Goldner – Szeckeli
HE	hematoxilină – eozină
INR	raportul normalizat internaţional
RI	indicele de rezistenţă
LDH	lactatdehidrogenaza
LL	latero-laterală
Rh	factorul Rhesus
RMN	rezonanţă magnetică nucleară
SCJUA	Spitalul Clinic Judeţean de Urgenţă Arad
TEN	titanium elastic nail – tijă elastică de titan
VEGF	factorul de creştere endotelială vasculară
VSH	viteza de sedimentare a hematiilor

INTRODUCERE

Alegerea temei de cercetare pentru obţinerea titlului de doctor în ştiinţe medicale constituie în prezent o provocare extrem de dificilă, o mare încercare şi implică determinare, curaj şi perseverenţă în condiţiile în care domeniul medical actual şi cel al cercetării medicale au avansat, au cunoscut şi cunosc o amploare rapid exponenţială cu timpul, oferind informaţii complexe la nivel mondial.

Având la baza carierei medicale peste 19 ani de experienţă în chirurgia pediatrică, am ales tema actuală de cercetare „ Osteosinteza minim invazivă cu tije elastice de titan în patologia ortopedică şi traumatică pediatrică" după obţinerea celei de-a doua specialităţi chirurgicale în urmă cu 5 ani, respectiv specialitatea de ortopedie şi traumatologie, în timpul căreia viziunea personală referitoare la patologia ortopedică şi traumatică pediatrică a căpătat noi valenţe, vis-à-vis de abordarea terapeutică mimim invazivă a acestei patologii. Cu toate că la nivel naţional, osteosinteza minim invazivă este aplicată în puţine centre universitare, tehnica chirurgicală şi instrumentarul specific fiind cunoscute, există controverse legate de tratamentul chirurgical al fracturilor la copii la nivel internaţional, ceea ce m-a motivat şi mai mult să cercetez şi să aduc noutăţi în acest domeniu.

Aplicând personal aceasă tehnică de osteosinteză după absolvirea cursurilor de perfecţionare în domeniu şi fiind mulţumită de rezultatele obţinute, imediate şi la distanţă, am aplicat acest tip de osteosinteză în cazul unor fracturi diafizare cominutive, fracturi iterative, în cazul fracturilor cu retard în consolidare, deşi nu existau menţionări în literatura de specialitate, în cazul fracturilor iterative pe os patologic, cazuri la care abordarea chirurgicală clasică şi imobilizarea prelungită ar fi dus în mod inevitabil la spitalizare prelungită, redoare articulară, hipotrofie musculară şi nu în ultimul rând la un stres prelungit pentru micii pacienţi, întotdeauna dornici să îşi reia activităţile, mai ales pe cele fizice, caracteristice vârstei.

Modificările apărute în cazul fracturilor pe os patologic sau normal la copii, multitudinea metodelor terapeutice posibile, fiecare cu avantajele şi dezavantajele ei, evidenţiază o patologie complexă, care poate avea repercursiuni asupra dezvoltării copilului prin complicaţiile sau sechelele ce pot surveni, o patologie care impune cercetări privind abordarea terapeutică optimă.

După studierea exhaustivă a literaturii medicale de specialitate, am ajuns la concluzia că încă există controverse în cadrul temei de cercetare propuse şi am ajuns la la convingerea că pot aduce contribuţii la cercetările din domeniu care să fie la înălţimea propriilor aşteptări şi speranţe şi care să fie de un real folos în practica curentă.

Nu în ultimul rând, motivaţia importantă în realizarea acestei cercetări este cea personală, reprezentată de dorinţa de cunoaştere, de perfecţionare, de maturizare profesională, de a descoperi atitudini terapeutice noi şi de a contribui la dezvoltarea cercetării medicale cu repercursiuni pozitive asupra calităţii vieţii şi convalescenţei pacienţilor minori cu patologie ortopedică şi traumatică.

PARTEA GENERALĂ

STADIUL CUNOAŞTERII ÎN DOMENIU

Partea generală este desfăşurată pe parcursul a patru subcapitole şi aduce în prim plan noţiuni generale, particulare şi noutăţi din literatura de specialitate despre fracturile diafizare la copii.

Am insistat în prezentarea aspectelor particulare ale osului la vârstă pediatrică, a tipurilor de fracturi diafizare şi a procesului de vindecare osoasă la copii, precum şi asupra metodelor actuale terapeutice ortopedice disponibile în tratamentul fracturilor diafizare la copii.

PARTEA SPECIALĂ

CONTRIBUŢIA PERSONALĂ

2.1. IPOTEZA DE LUCRU/SCOP/OBIECTIVE GENERALE

Deşi prin osteosinteza cu tije elastice de titan vindecarea osoasă se produce printr-un mecanism indirect, osteosinteza cu tije elastice determinând o vindecare comparabilă cu cea obţinută prin tratament conservator, particularităţile acestei metode de tratament constau în vindecare cu calus hipertrofic în fază iniţială datorită prezervării hematomului postfracturar, nedecolării periostului la nivelul focarului de fractură şi datorită

micromişcărilor permisive, existente la nivelul focarului de fractură postmobilizare precoce. În această perioadă de creştere al tânărului organism, procesul fiziologic de remaniere osoasă este mult mai accentuat, remodelează focarul cu îndepărtarea calusului osos format în exces şi frecvent, cu corecţia gradelor de angulaţie sau rotaţie.

Pornind de la aceste aspecte cunoscute, am constatat ca nu există studii imagistice noninvazive ale particularităţilor calusării la nivelul focarului de fractură abordat terapeutic minim invaziv cu TEN la distanţă, abordare prin care se păstreză local hematomul postfracturar şi prin se păstrează gradul de decolare periostală produs iniţial prin fractură.

Scopul tezei este de a aduce argumente noi care să demonstreze aplicabilitatea şi superioritatea tratamentului minim invaziv cu tije TEN la cazurile cu indicaţie chirurgicală comparativ cu cea a tratamentului chirurgical clasic, superioritate raportată la calitatea osteosintezei, calitatea calusului, calitatea vieţii pacienţilor pe perioada tratamentului şi la vindecarea completă fără sechele în condiţiile practicării corecte a tehnicii chirurgicale.

În vederea realizării obiectivelor prezentate anterior, mi-am propus efectuarea unei cercetări clinice, imagistice şi terapeutice precum şi a unei cercetări experimentale.

Cercetarea clinică, imagistică şi terapeutică are ca scop studierea comparativă din punct de vedere clinic, imagistic şi terapeutic până la vindecare, a două loturi reprezentative de pacienţi cu fracturi diafizare în funcţie de tehnica chirurgicală aplicată respectiv, osteosinteză minim invazivă cu TEN versus osteosinteză sângerândă.

Cercetarea experimentală are ca scop examinarea ecografică şi ecografică Doppler în dinamică a focarului de fractură abordat minim invaziv cu TEN cu rolul de a stabili aspectele pariculare ale focarului de fractură şi compararea rezultatelor obţinute cu cele radiologice.

Costul scăzut, neinvazivitatea, specificitatea şi sensibilitatea crescută a ecografiei musculo-scheletale şi a ecografiei Doppler, precum şi posibilitatea monitorizării ecografice a focarului de fractură la acelaşi pacient, pentru evaluarea locală a eficienţei tratamentului şi a stadiului de vindecare, face aplicabil examenul ecografic musculo-scheletal şi ecografic Doppler în monitorizarea postoperatorie a pacienţilor cu osteosinteză elastică cu TEN.

Consider că prin cercetarea personală pot aduce contribuţii proprii la tema de cercetare, identificând aspecte radiologice, ecografice musculo-scheletale şi ecografice Doppler particulare ale focarului de fractură cu osteosinteză TEN, aspecte particulare prin prezervarea hematomului postfracturar, nedecolarea periostului în segmentele supra- şi

subiacente, contribuţii proprii care ar putea duce la îmbunătăţirea rezultatelor terapeutice şi la extinderea indicaţiilor chirurgicale ale osteosintezei cu TEN.

Prin evidenţierea calităţii calusului prin metodele imagistice propuse şi studiate, putem aprecia în mod obiectiv prognosticul imediat şi la distanţă al patologiei studiate.

Cunoscute fiind posibilele sechele prin afectarea cartilajului de creştere descrise la cazurile la care s-a aplicat osteosinteză prin tehnica chirurgicală clasică, consider că este importantă studierea şi cercetarea osteosintezei cu tije TEN minim invaziv, cu atât mai mult cu cât în literatura de specialitate nu regăsim studii retrospective sau prospective pe loturi mari de pacienţi efectuate intr-un singur centru de către o singură echipă operatorie, studii care să ofere informaţii certe despre calitatea acestui tip de osteosinteză şi despre posibilitatea folosirii acestui tip de osteosinteză în cadrul osteodistrofiilor chistice osoase.

2. 2. CERCETAREA CLINICĂ, IMAGISTICĂ ŞI TERAPEUTICĂ

Cercetarea clinică, imagistică şi terapeutică are următoarele obiective:

- implementarea tratamentului chirurgical minim invaziv cu tije elastice de titan în patologia traumatică şi ortopedică pediatrică, la cazurile care prezintă indicaţie chirurgicală, în judeţul Arad precum şi diseminarea rezultatelor la nivel naţional şi internaţional având în vedere puţinele date concrete care există la acest moment;
- crearea unei baze de date incluzând toţi pacienţii cu osteosinteză cu TEN;
- prelucrarea şi analiza statistică a datelor obţinute în scopul documentării incidenţei tipurilor de fractură;
- examinarea clinică şi radiologică pre- şi postoperatorie a cazurilor la care s-a practicat ostosinteză minim invazivă cu tije elastice de titan, pe o perioadă de 3 ani (2015 – 2018), în vederea depistării rezultatelor clinico-radiologice imediate şi la distanţă postosteosinteză cu TEN;
- compararea rezultatelor clinice şi radiologice obţinute la cazurile cu osteosinteză cu TEN cu rezultatele obţinute prin tehnicile chirurgicale clasice şi cu cele din literatura de specialitate;
- demonstrarea superiorităţii, aplicabilităţii şi eficienţei tehnicii minim invazive de osteosinteză cu tije elastice de titan în patologia traumatică şi ortopedică pediatrică.

Fezabilitatea studiului propus este argumentată prin:

- depistarea facilă din punct de vedere clinic şi radiologic a tuturor cazurilor care au fracturi ce necesită tratament chirurgical, locul de desfăşurare al studiului prospectiv fiind secţia de chirurgie şi ortopedie pediatrică Arad, singura din arealul judeţului;

- costurile studiului sunt minime comparativ cu beneficiile studiului, în condiţiile existenţei unei dotări corespunzătoare a secţiei şi a blocului operator: ecograf, aparat radiologic mobil C-arm, masă chirurgicală radiotransparentă, trusă completă pentru osteosinteză minim invazivă.

- durata cercetării (3 ani) permite elaborarea unor concluzii veridice.

2.2.1. Material și metodă

Studiul prospectiv s-a desfăşurat pe o perioadă de 3 ani, în intervalul de timp 1.09.2015–1.09.2018 şi cuprinde un număr de 592 de pacienţi cu vârsta între 1 şi 18 ani, care au fost diagnosticaţi cu fracturi ale oselor lungi , respectiv humerus, oase antebraţ, femur şi oasele gambei, internaţi şi trataţi în secţia de Chirurgie şi ortopedie pediatrică a Spitalului Clinic Judeţean de Urgenţă Arad.

Pacienţii incluşi în studiu clinic şi experimental au fost diagnosticaţi cu fracturi ale oaselor lungi, trataţi ortopedic chirurgical şi urmăriţi în evoluţie din punctul de vedere rezultatelor clinice şi imagistice şi terapeutice. În acest scop, din totalul pacienţilor, am exclus pacienţii cu indicaţie de tratament ortopedic conservator, restul fiind împărţiţi în două loturi diferenţiate de metoda de tratament ortopedic chirurgical: osteosinteză minim invazivă cu tije elastice de titan, respectiv osteosinteză clasică.

Separat de aceste două loturi, datorită incidenţei scăzute în populaţia pediatrică a fracturilor pe os patologic, am studiat un lot mai mic de pacienţi cu fracturi pe os patologic la care tratamentul de stabilizare a constat în osteosinteză cu tije elastice de titan.

Cercetarea s-a desfăşurat simultan pe două planuri: clinic si experimental.

Înaintea includerii în studiu pacienţii şi aparţinătorii au fost informaţi despre metodologia studiului, probele biologice care vor fi recoltate şi tratamentul indicat, posibilele complicaţii, variantele alternative de tratament, respectându-se condiţiile de etică medicală. Consimţământul informat semnat de aparţinător este inclus în foaia de observaţie.

Studiul de cercetare descrie amănunţit metodele de studiu, investigaţiile urmărite, tehnicile chirurgicale investigate, managementul actului operator în osteosinteza minim

invazivă cu tije elastice de titan, tehnica operatorie în osteosinteza minim invazivă, tehnica operatorie cu tije elastice de titan în fracturile pe os patologic şi urmărirea pacienţilor

2.3. CERCETAREA EXPERIMENTALĂ

Pe lângă studiul clinico-terapeutic, cercetarea experimentală are ca obiective majore verificarea şi implementarea ecografiei musculo-scheletale ca metodă imagistică noninvazivă de identificare şi evaluare a calusului osos în dinamica procesului de vindecare osoasă postintervenţional, precum şi demonstrarea aspectelor particulare ale evoluţiei spre vindecare a focarului de fractură abordat la distanţă, minim invaziv.

Identificarea unor avantaje sau dezavantaje ale folosirii acestei metode imagistice în ceea ce priveşte aprecierea cât mai fidelă a etapelor care se succed în formarea calusului osos precum şi compararea rezultatelor obţinute cu rezultatele monitorizării radiologice, uzitată în prezent, permit elaborarea unor concluzii preţioase cu aplicabilitate clinică.

Introducerea tehnicilor de osteosinteză minim invazivă în traumatologia pediatrică, impune implementarea unor metode neinvazive de monitorizare în perioada postoperatorie până la vindecare, a unor noi metode fără efecte adeverse asupra organismului tânăr. Examinarea ecografică a osului şi periostului este permisivă prin folosirea de transductoare liniare cu frecvenţă mare. În plus, folosirea power Doppler în examinarea ecografică a aparatului musculo-scheletal, poate aduce informaţii preţioase locale legate de fluxul sangvin, important în aprecierea evoluţiei favorabile spre vindecare a unei fracturi.

Originalitatea şi particularitatea temei de cercetare constă în abordarea prospectivă clinică, imagistică, terapeutică (medic operator) şi ecografică personală a lotului cu osteosinteză cu TEN, cu un număr reprezentativ de pacienţi, eliminând, astfel, interpretarea subiectivă a ecografiei musculo-sheletale direct dependentă de medicul examinator. Acest lucru a fost permisiv prin competenţa personală în ecografia aparatului locomotor obţinută în urmă cu 10 ani şi prin colaborarea de excepţie cu medicul radiolog din ambulatorul de radiologie pediatrică, cu experienţă în domeniul ecografiei.

În plus am putut corela aspectele clinice, imagistice şi terapeutice ale primului studiu cu aspectele ecografice, fapt ce a condus la elaborarea unor concluzii pertinente, certe în funcţie de care se poate aprecia corect prognosticul de vindecare, dependent de tehnica chirurgicală aleasă.

Cercetarea experimentală are următoarele obiective:

- studiul aspectelor ecografice întâlnite la nivelul focarului de fractură în fracturile cu osteosinteză elastică minim invazivă şi variabilitatea lor în funcţie de etapele formării calusului;

- examinarea ecografică Doppler a vaselor de neoformaţie adiacente focarului de fractură şi implicit a evaluării procesului de vindecare;

- corelarea aspectelor ecografice ale calusării cu cele radiologice, la cazurile operate minim invaziv, cu osteosinteză TEN;

- demonstrarea aplicabilităţii şi eficienţei examinării ecografice în evaluarea procesului de vindecare osoasă.

2.3.1. Material şi metodă

Studiul experimental s-a desfăşurat pe o perioadă de 3 ani, în intervalul de timp 1.09.2015– 1.09.2018 şi include toţi pacienţii lotului I incluşi în studiu clinic, imagistic şi terapeutic. Cercetarea experimentală s-a desfăşurat în paralel cu cercetarea clinică şi terapeutică şi a constat în examinarea ecografică a focarului de fractură la pacienţii Lotului I în perioada postoperatorie.

Examinarea s-a efectuat cu aparat ecografic Samsung UGEO H60, prevăzut cu soft musculoscheletal, Doppler şi transducer liniar LA3-14AD cu frecvenţă de 7-13 Mhz.

Pacienţii au fost monitorizaţi ecografic postoperator la intervalele de timp stabilite respectiv la 10 zile, 20 de zile şi la 30 de zile.

Rezultatele ecografice ale focarului de fractură efectuate la 30 de zile postoperator au fost analizate comparativ cu rezultatele examinării radiologice ale focarului de fractură efectuate la acelaşi interval de timp postoperator.

2.3.2. Metode de analiză a pacienţilor

2.3.2.1. Criterii de includere în studiu

Pacienţii lotului I incluşi în studiul clinic, imagistic şi terapeutic au fost incluşi şi în lotul experimental. Aceşti pacienţi au fost diagnosticaţi cu fracturi ale oaselor lungi care au avut ca indicaţie terapeutică de stabilizare a fracturii, osteosinteza minim invazivă cu tije elastice de titan.

Criterii de includere:

- Vârsta pacienţilor: 5-18 ani;
- Pacienţi cu fracturi ale oaselor lungi diafizare cu indicaţii de tratament chirurgical ortopedic minim invaziv, indiferent de sex;

Criterii de excludere:

- Pacienţi cu tipuri de fracturi cu indicaţie de tratament conservator ortopedic sau de osteosinteză clasică;

2.3.2.2. Investigaţii imagistice ecografice

Este binecunoscut faptul că vindecarea fracturilor este mult mai accelerată la copii.

Pacienţii Lotului I, incluşi în studiul experimental, au fost monitorizaţi ecografic postoperator la intervalele de timp stabilite respectiv la 10 zile, 20 de zile şi la 30 de zile.

Am ales aceste intervale de examinare ecografică a focarului de fractură în funcţie de cele trei stadii importante ale vindecării osoase indirecte, specifice tehnicii ortopedice alese, pe parcursul cărora examinarea ecografică a vascularizaţiei locale este factor predictiv pentru prognosticul favorabil sau nefavorabil al vindecării fracturilor. Acestea sunt reprezentate de stadiul de proliferare celulară, stadiul de calus fibros şi stadiul de consolidare. Am exclus faza de hematom din primele 7 zile şi faza de remodelare care apare dupa 30 de zile deoarece vascularizaţia adiacentă focarului de fractură este slab reprezentată.

Examinarea ecografică musculoscheletală şi examinarea ecografică Doppler a focarului de fractură a fost efectuată de acelaşi operator cu acelaşi aparat ecografic, înlăturând în acest fel factorul subiectiv, dependent de operator.

Rezultatele ecografice ale focarului de fractură obţinute prin examinarea ecografică a focarului de fractură efectuată la 30 de zile a fost comparată cu examinarea radiologică a focarului de fractură efectuată la acelaşi interval de timp postoperator, deoarece la o lună de la operaţie, radiografia este indicată universal ca metodă de monitorizare a vindecării fracturilor.

2.3.3. Studiul ecografic al particularităţilor focarului de fractură abordat la distanţă prin osteosinteza minim invazivă cu tije elastice de titan (TEN)

Examinarea ecografică a focarului de fractură în secţiune longitudinală şi transversală la 10 zile postoperatator a vizat identificarea focarului de fractură, a hematomului postfracturar şi gradul de decolare al periostului (fig 16.a).

Examinarea ecografică Doppler a focarului de fractură la 10 zile postoperatator a vizat identificarea vaselor de neoformaţie adiacente focarului de fractură şi determinarea indicelui de rezistenţă vasculară.

Ecografia focarului de fractură la 20 de zile a a vizat identificarea focarului de fractură, a calusului fibros, aspectul periostului iar examinarea Doppler a avut ca scop identificarea vaselor de sânge de neoformaţie comparativ cu examinarea anterioară şi determinarea valorilor indicelui de rezistenţă vasculară.

Ecografia focarului de fractură la 30 de zile a a vizat identificarea focarului de fractură, a calusului periostal iar examinarea Doppler a avut ca scop identificarea vaselor de sânge de neoformaţie comparativ cu examinarea anterioară şi determinarea valorilor indicelui de rezistenţă vasculară.

2.3.4. Corelarea aspectelor ecografice ale calusului osos cu cele radiologice

Pentru corelarea aspectelor ecografice ale focarului de fractură cu cele radiologice am studiat aspectele ecografice şi radiologice ale aceluiaşi focar de fractură, la 30 de zile de la osteosinteză.

Compararea şi corelarea aspectelor calusului osos prin cele două metode imagistice a fost permisivă prin măsurarea valorilor calusului decelabil ecografic în secţiune transversală şi longitudinală şi măsurarea calusului decelabil radiologic în incidenţă antero-posterioară şi latero-laterală.

Examinarea ecografică a precedat examinarea radiologică, măsurătorile calusului osos decelabil ecografic fiind efectuate cu ajutorul softului ecografului. Măsurătorile calusului decelabil radiologic au fost efectuare cu ajutorul softului de radiologie Xvision.

3. REZULTATELE CERCETĂRILOR

3.1. Rezultatele cercetării clinice, terapeutice și imagistice

Studiul personal relevă cert faptul că din totalul pacienţilor diagnosticaţi cu fracturi ale oaselor lungi internaţi şi trataţi pe secţia de Chirurgie şi ortopedie pediatrică a SCJUA, respectiv 592 de pacienţi cu vârste între 1 şi 18 ani, 51% (301 de pacienţi) au prezentat fracturi ale oaselor lungi cu indicaţie de tratament ortopedic conservator, iar 49% (291 de pacienţi) au prezentat fracturi ale oaselor lungi cu indicaţie de tratament ortopedic chirurgical – Tabelul IV.

Tabelul IV. Localizarea fracturilor diafizare şi tipul de tratament indicat

Fracturi diafizare	Tratament conservator	Reducere sângerândă şi osteosinteză clasică	Osteosinteză minim invazivă
115 Humerus	49	27	39
330 Antebraţ	185	64	81
57 Femur	18	17	22
90 Gambă	49	16	25
592	301	124	167

3.1.1. Incidenţa şi localizarea fracturilor diafizare la copii

Raportate la totalul fracturilor diagnosticate la copii în aceeaşi perioadă în serviciul nostru pe parcursul celor patru ani de studiu respectiv 2664 de cazuri, fracturile diafizare ale copiilor prezintă o incidenţă de 22,22 %.

Analiza atentă a pacienţilor internaţi cu fracturi diafizare ale oaselor lungi la copii a permis stabilirea incidenţei localizărilor tipurilor de fracturi diafizare. Se constată incidenţa cea mai crescută a fracturilor diafizare la nivelul antebraţului urmate de cele ale humerusului şi tibiei, incidenţa cea mai scăzută fiind remarcată în cazul fracturilor difizare ale femurului.

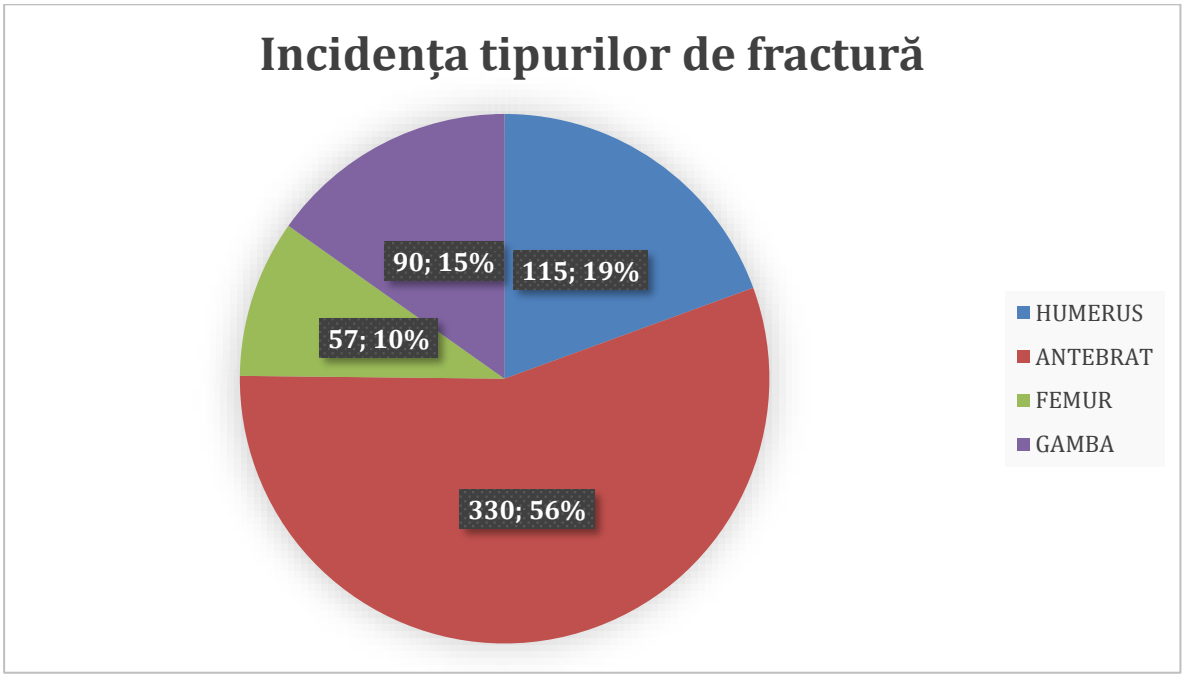

Figura 20. Incidenţa tipurilor de fracturi diafizare la copii

În acest studiu prospectiv am inclus toți pacienți cu fracturi de humerus, antebraț, femur și gambă care au prezentat indicație de tratament ortopedic chirurgical, însemnând 49% din totalul pacienților internați.

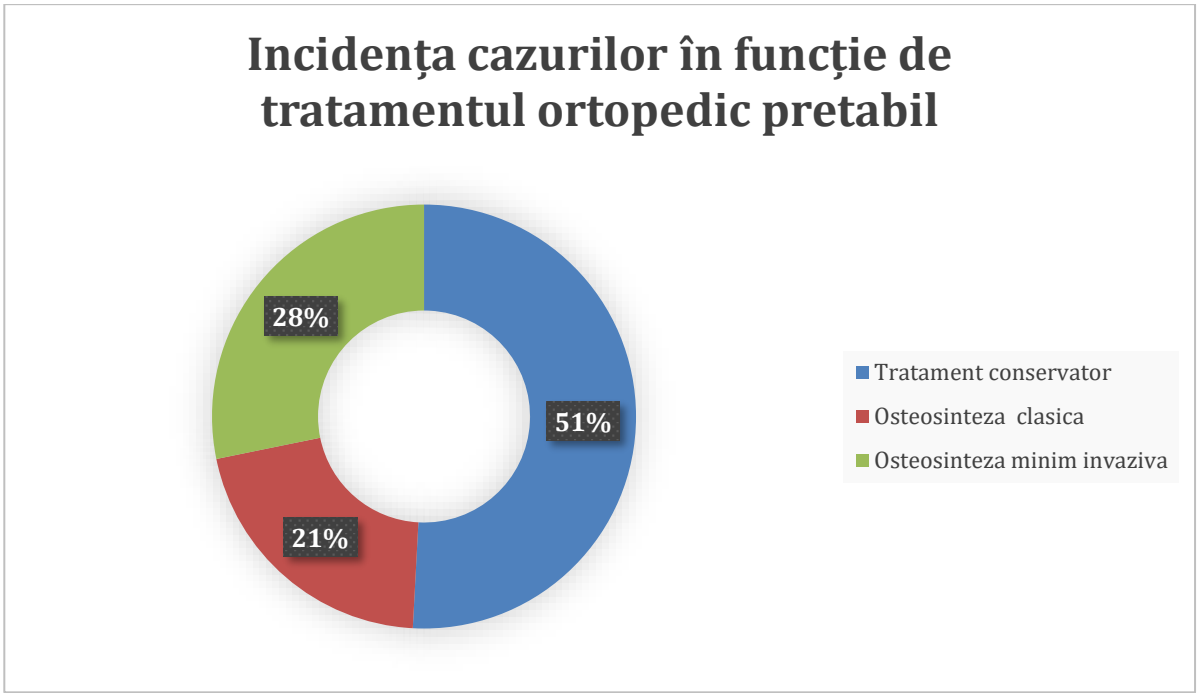

Figura 21. Incidența tipurilor de fracturi diafizare la copii după tipul de tratament ortopedic indicat

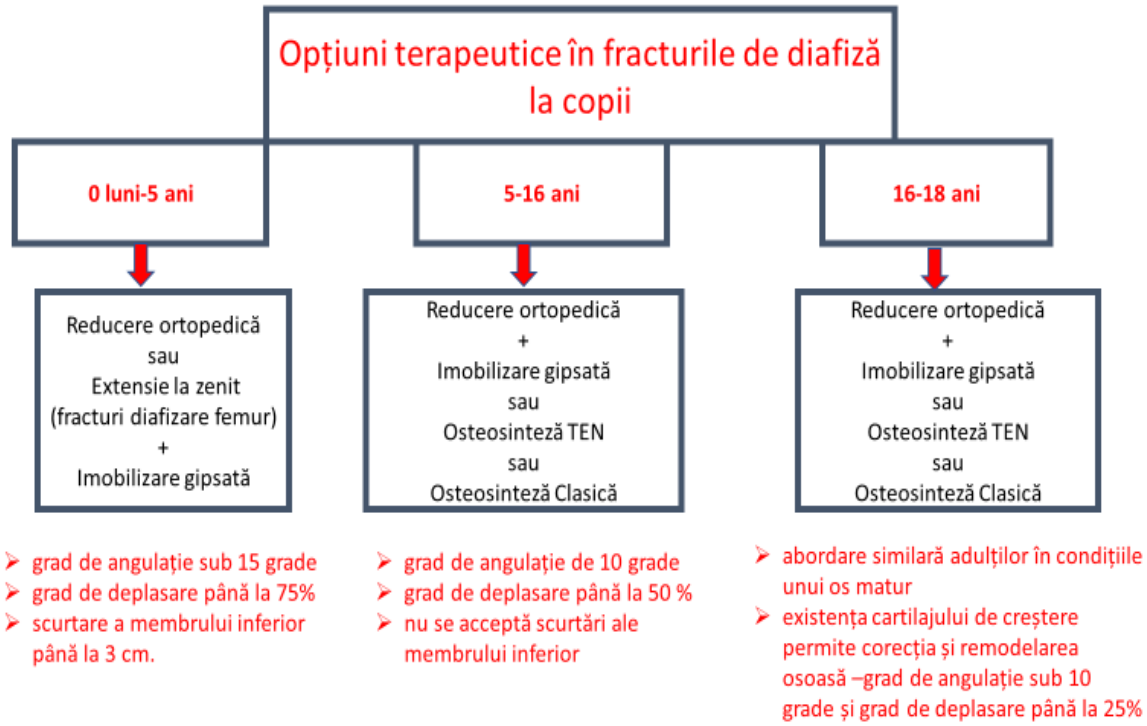

Figura 22. Variante de tratament ortopedic aplicate în fracturile diafizare la copii

Analiza pacienţilor aflaţi în studiu a identificat frecvenţa mai crescută a fracturilor la grupa de vârstă 6-14 ani, urmate de grupa de vârstă 14-18 ani respectiv grupa de vârstă 1-6 ani.

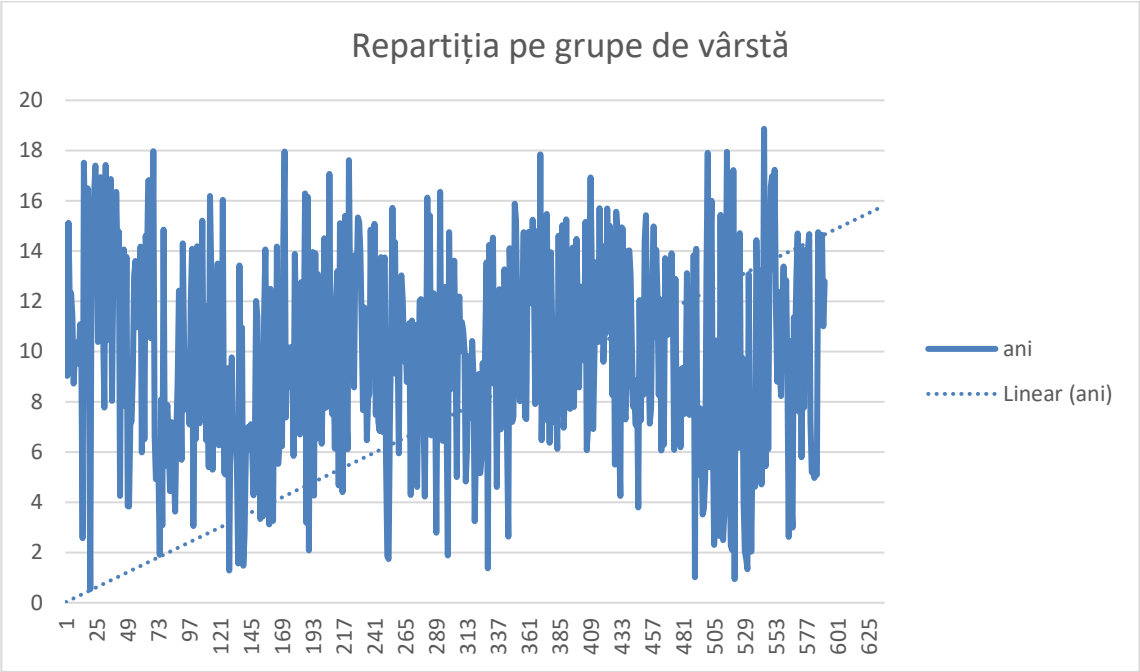

Figura 23. Incidența patologiei traumatice pe grupe de vârstă

În cadrul studiului, sexul masculin este de două ori mai frecvent afectat de patologia traumatică, explicabil prin implicarea obișnuită a reprezentanților sexului masculin în activități fizice și sportive.

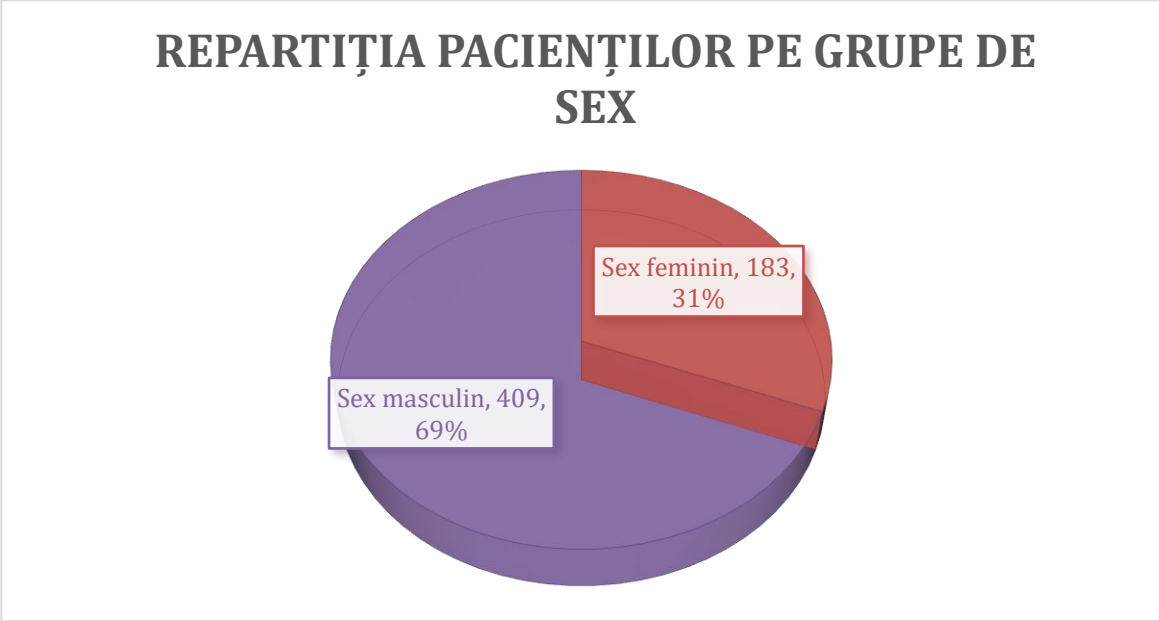

Figura 24. Incidența patologiei traumatice pe grupe de sex

3.1.2. Etiopatogenia fracturilor

În cadrul studiului am constat incidenţa mare a fracturilor la grupa de vârstă 6-14 ani, cauzele determinante cele mai frecvente fiind: cădere de la aceeaşi înălţime, accidente de joacă, cădere de la un alt nivel.

La grupa de vârstă 14-18 ani, cauzele determinante cele mai frecvente au fost reprezentate de: accident de bicicletă, accident sportiv sau accident de circulaţie.

La grupa de vârstă 1-6 ani între cauze determinante regăsim: cădere din pat, cădere fară precizare (copii mici nesupravegheaţi care nu pot relata cauza), pasager sau ocupant al unui automobil, implicat în accident de circulaţie.

În cadrul studiului am identificat 3 pacienţi cu Sindrom Silvermann care au prezentat fracturi diafizare femurale.

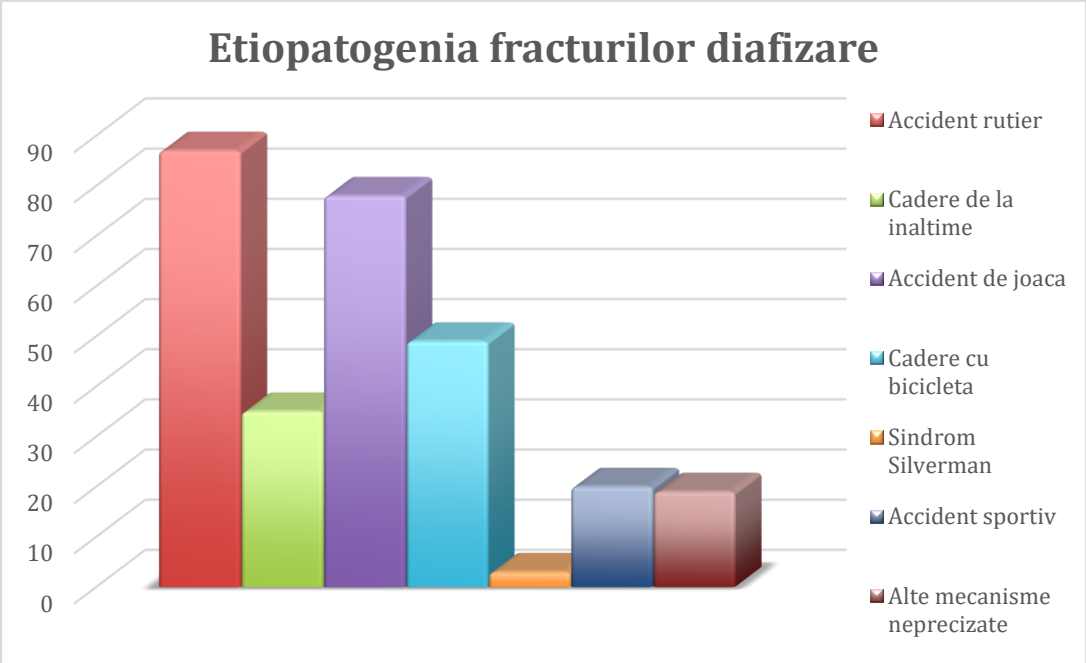

Figura 25. Etiopatogenia fracturilor diafizare la copii

3.1.3. Semne clinice

Examinarea clinică a pacienţilor cu fracturi diafizare a pus în evidenţă semnele clinice de probabilitate la toţi pacienţii în timp ce semnele clinice de certitudine au fost identificate doar la 251 de cazuri.

La 40 de cazuri, exteriorizarea fragmentului fracturat prin soluţia de continuitate tegumentară a stabilit diagnosticul cert de fractură deschisă şi a făcut inutilă efectuarea manevrelor de examinare locală care ar fi accentuat suferinţa micilor pacienţi.

Traumatismele minore asociate, reprezentate de plăgi, hematoame şi contuzii au fost cele mai frecvente leziuni traumatice asociate fracturilor diafizare.

Traumatismele craniocerebrale acute închise care au necesitat consult neurologic pediatric şi medicaţie specifică, leziunile organelor parenchimatoase intraabdominale care au impus tratament specific precum şi fracturile asociate celor diafizare au urmat ca frecvenţă.

Raportat la numărul de fracturi diafizare, leziunile asociate au fost regăsite la un procent de 85,22% din cazuri. În cadrul acestor asocieri lezionale, 3 cazuri au prezentat 3 fracturi ale oaselor lungi diafizare cu indicaţie de tratament chirurgical.

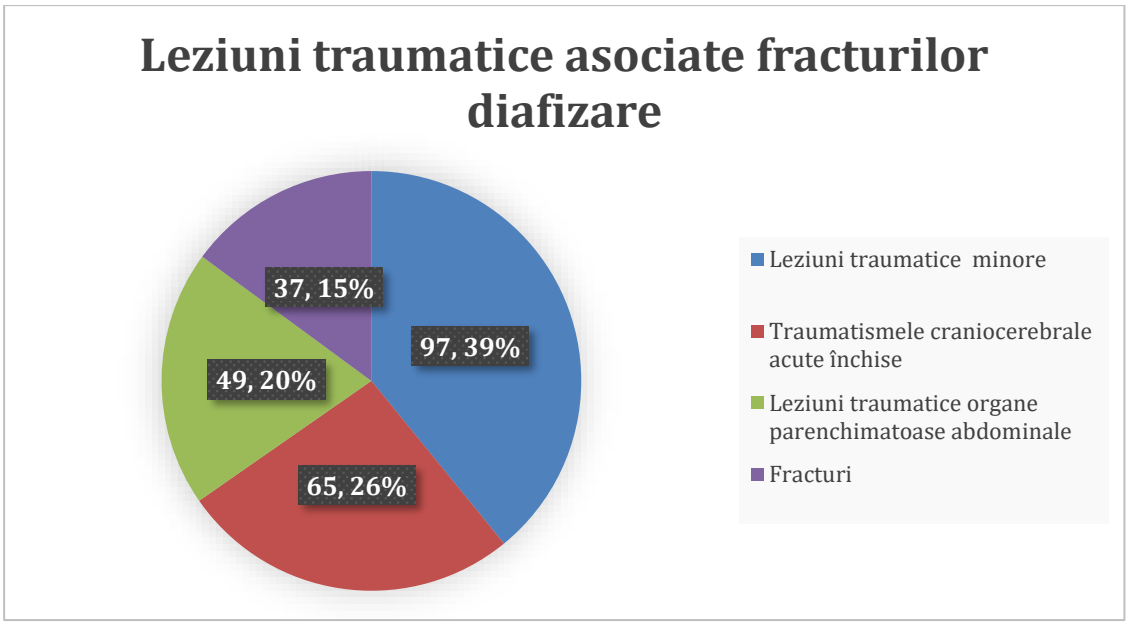

Figura 26. Incidenţa leziunilor asociate fracturilor diafizare

În cazul politraumatismelor examenul clinic al pacienţilor a identificat semne de suferinţă cerebrală în 97 de cazuri (somnolenţă, amnezie, vărsături în jet, cefalee) precum şi semne de şoc hemoragic în 17 cazuri la care strategia diagnostică a fost centrată pe leziunea majoră (ruptură hepatică, splenică) la fel ca şi conduita terapeutică.

Din totalul pacienţilor operaţi, 72 de cazuri au prezentat comorbidităţi. Interesant că deşi nu mi-am propus studierea acestor aspecte, comorbidităţile asociate au fost repetitive, fapt care m-a determinat să aflu incidenţa acestora.

Raportat la numărul de pacienţi operaţi, procentul comorbidităţilor pe loturile luate în studiu este de 24,74%. Anemia feriprivă, obezitatea şi sindromul ADHD, au fost cel mai frevent întâlnite comorbidităţi. Astfel, mitul prin care fractura la copii survine pe un teren sănătos, netarat, ridică semne de întrebare în cazul acestor date concrete.

În aceste cazuri au fost necesare consulturi interdisciplinare (NPI, endocrinologic, pediatric), investigații suplimentare (sideremie, feritina, 25-HO-colecalciferol, calcemie, TSH, FT4) în urma cărora, tratamentului fracturii i s-a asociat și tratamentul afecțiunior coexistente.

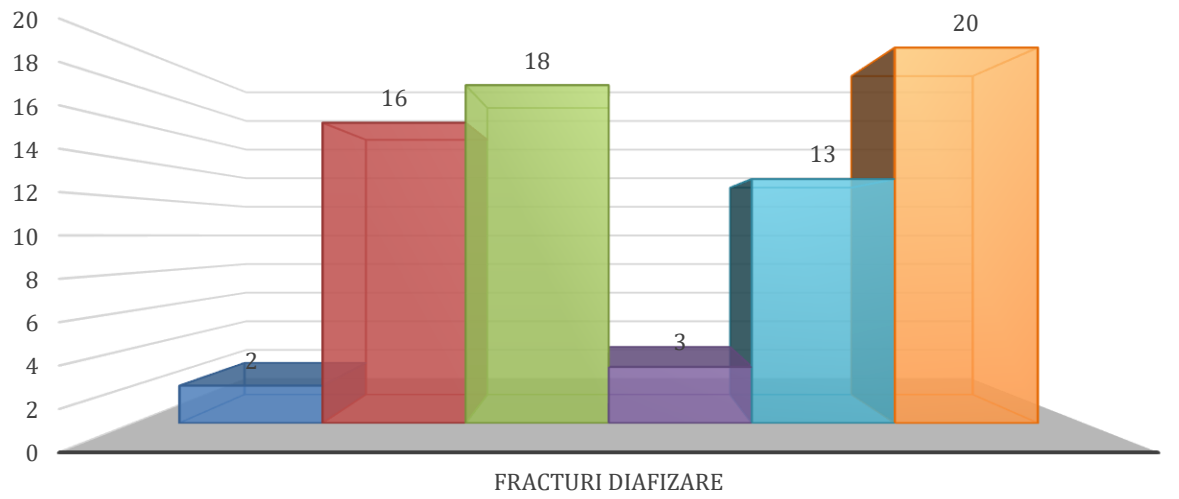

	Fracturi diafizare
Diabet zaharat insulino-dependent	2
Obezitate	16
Sindrom ADHD	18
Autism	3
Sechele rahitism	13
Anemie feriprivă	20

Figura 27. Comorbidități asociate fracturilor diafizare

3.1.4. Rezultate imagistice

Radiografiile membrului cu semne clinice de fractură în incidență AP și LL au fost efectuate la toți pacienții luați în studiu. Pe baza examenului radiologic s-a stabilit tipul de fractură, indicația de tratament și includerea în loturi. Radiografia altor regiuni anatomice precum și ecografia sau examenul CT au fost indicate în cazul politraumatismelor. Rezultatele obținute au permis identificarea leziunilor coasociate fracturilor diafizare ale oaselor lungi la copii. Din punct de vedere radiologic, diagnosticul fracturilor diafizare a post pus la 100% din cazuri, nefiind necesare alte investigații suplimentare.

În cazul fracturilor pe os patologic, examinarea radiologică inițială a stabilit

diagnosticul de fractură pe os patologic însă nu a încadrat leziunea chistică. În aceste cazuri încadrarea a fost permisivă după efectuarea examenului CT.

3.1.5. Rezultate terapeutice

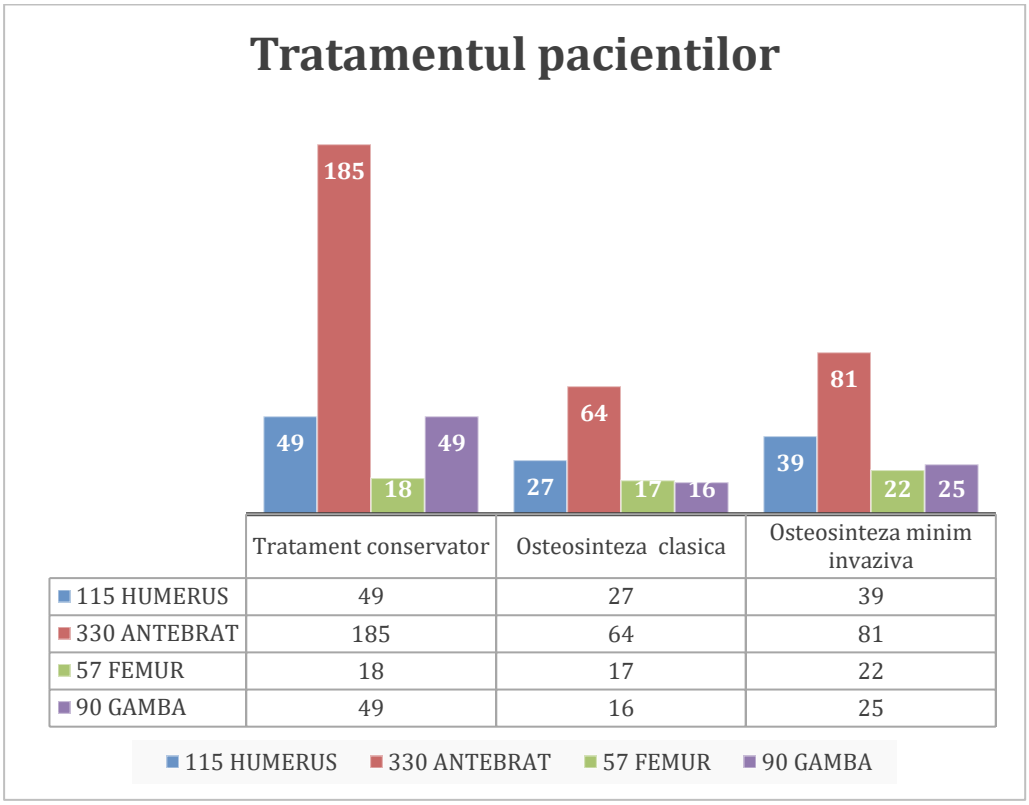

Figura 28. Repartiția pacienților în funcție de metoda de tratament ortopedic

În ceea ce privește durata intervenței chirurgicale, analiza celor două loturi a identificat o durată medie a intervenției chirurgicale mai scăzută în cazul osteosintezei minim invazive.

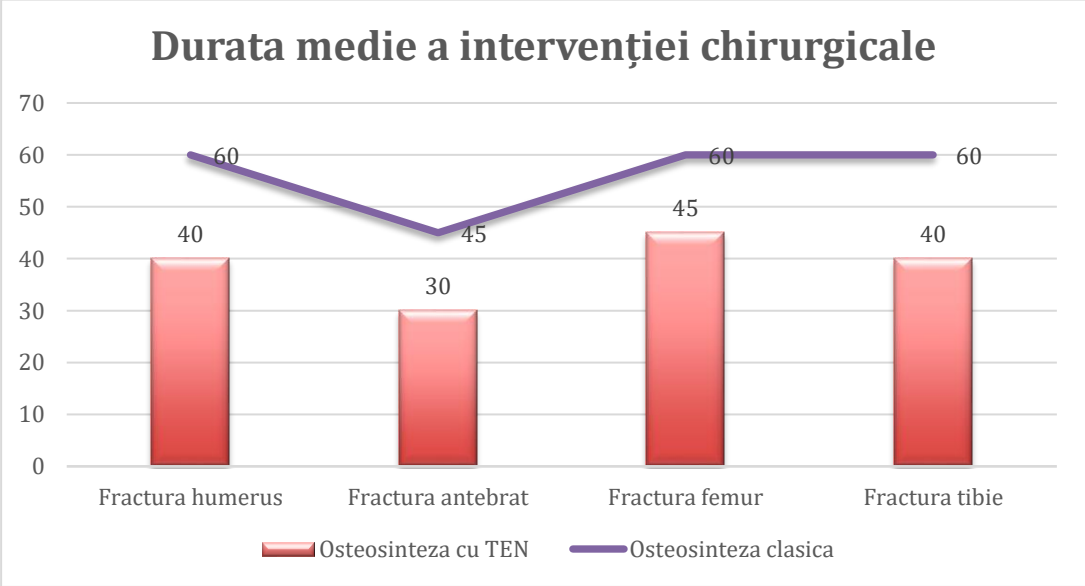

Figura 29. Durata medie a intervenției chirurgicale la cele două loturi

În ceea ce priveşte durata de spitalizare, analiza comparativă evidenţiază o durată de spitalizare net inferioară în cazul pacienţilor cu osteosinteză minim invazivă. Durata medie de spitalizare în cazul primului lot a fost de 4 zile, durată mult mai scăzută decât cea consemnată la lotul II şi mai scăzută decât la pacienţii cu fracturi diafizare spitalizaţi pe perioada studiului pentru tratament ortopedic conservator. Prelungirea peste acest interval a fost constatată la pacienţii cu leziuni traumatice asociate care au impus tratament specific: splenectomie, ruptură hepatică, hemoragie intracraniană.

O analiză atentă a dus la concluzia că durata medie de spitalizare a cazurilor cu fractură diafizară de humerus şi de antebraţ cu osteosinteză minim invazivă, fără leziuni asociate, este similară cu cea a cazurilor tratate ortopedic conservator şi mai mai redusă în cazul fracturilor diafizare de tibie şi femur cu osteosinteză minim invazivă comparativ cu cea a cazurilor tratate conservator. Durata medie de spitalizare a cazurilor incluse în Lotul II a fost dublă ca interval, pentru toate tipurile de fracturi diafizare.

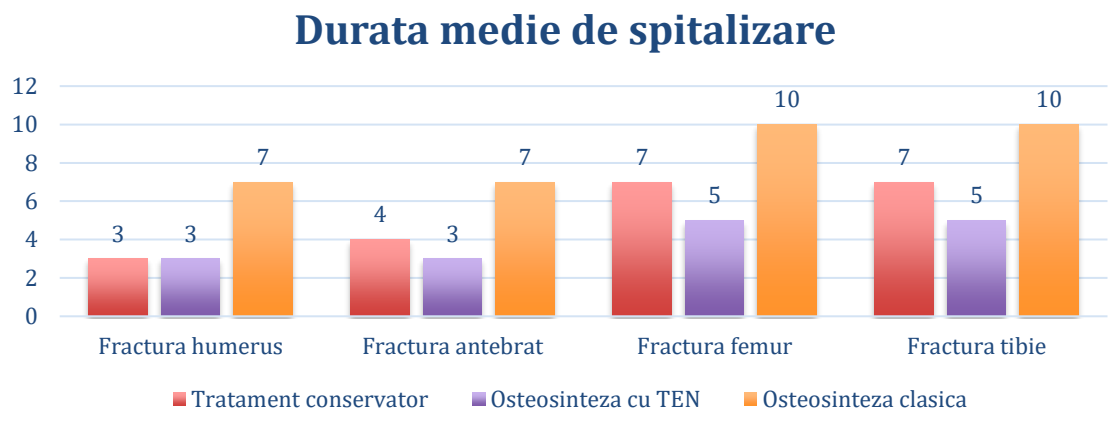

Figura 31. Repartiţia pacienţilor în funcţie de localizarea fracturilor diafizare, tipul de tratament ortopedic şi durata de spitalizare

Pe parcursul perioadei de spitalizare pansamentul plagilor s-a efectuat la toate cazurile. Antibioterapia profilactică pre-şi postoperator a fost aplicată la toate cazurile cu osteosinteză minim invazivă. Antibioticul pentru profilaxie, folosit la toate cazurile, a fost ceftriaxona. Analgezia pacienţilor cu vârsta între 6 ani şi 14 ani a fost asigurată prin administrarea de Algocalmin şi Perfalgan. Pentru pacienţii cu vârsta peste 14 ani în scop antalgic s-a administrat Algocalmin şi Ketonal.

Medicaţia antalgică, antiinflamatorie şi antibiotică a fost prescrisă pe o perioadă mai mare în cazurile cu osteosinteză clasică – Fig. 32.

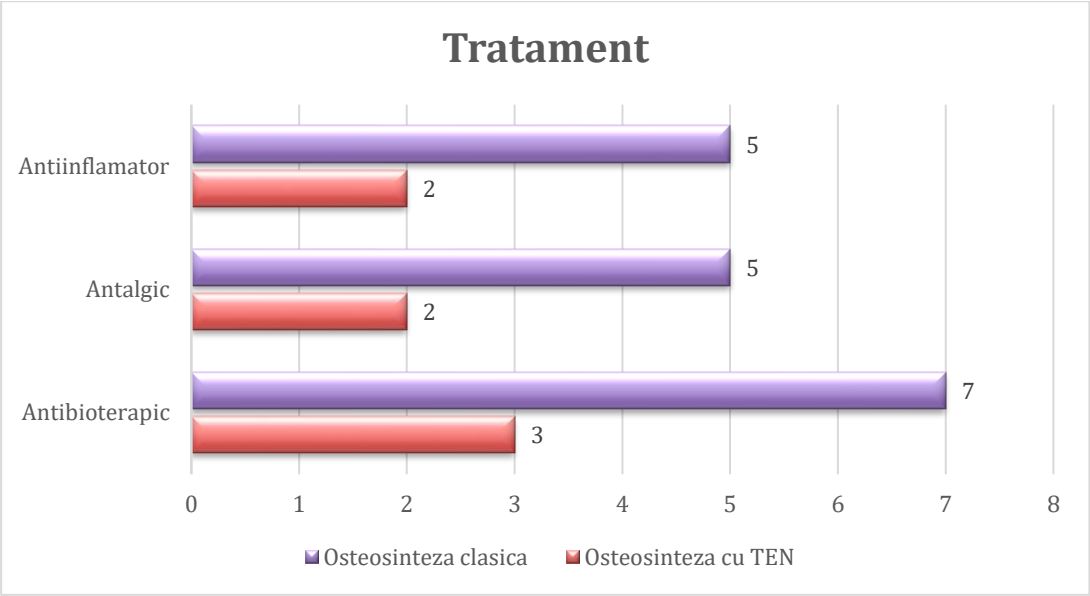

Figura 32. Tratamentul comparativ la cele două loturi

Imobilizarea gipsată a fracturilor stabilizate prin osteosinteză minim invazivă a fost necesară în scop antalgic pentru o perioadă de medie de 7 zile pentru fracturile de antebraţ şi humerus iar pentru fracturile de femur şi de gambă, imobilizarea a fost menţinută o perioadă medie de 14 zile. Mobilizarea precoce şi încărcarea progresivă a membrului portant s-a efectuat din ce-a de-a 14 zi postoperator – Fig. 33.

Imobilizarea gipsată a fracturilor stabilizate prin osteosinteză clasică a fost recomandată pe o perioadă medie de 30 de zile pentru pentru fracturile de antebraţ şi humerus iar pentru fracturile de femur şi de gambă, imobilizarea a fost menţinută o perioadă medie de 60 zile. În acest interval de timp au fost necesare reajustări ale imobilizărilor gipsate în cazul tuturor fracturilor operate, imobilizarea pe atelă gipsată sau cu aparat bivalvic fiind urmată de aparat gipsat circular.

Bilanţul biologic pre- şi postoperator al pacienţilor cu fracturi diafizare şi leziuni traumatice asociate a relevat aspecte particulare, diferenţiate clar de metoda de tratament chirurgical aplicată, aspecte cu implicaţie majoră în tratamentul ulterior al pacientului pe perioada spitalizării.

În cazul pacienţilor cu valori scăzute ale hemoglobinei preoperator la cele doua loturi luate în studiu, repetarea hemogramei în prima zi postoperator a identificat scăderi ale valoriii acesteia cu până la 3 unităţi în cadrul lotului II.

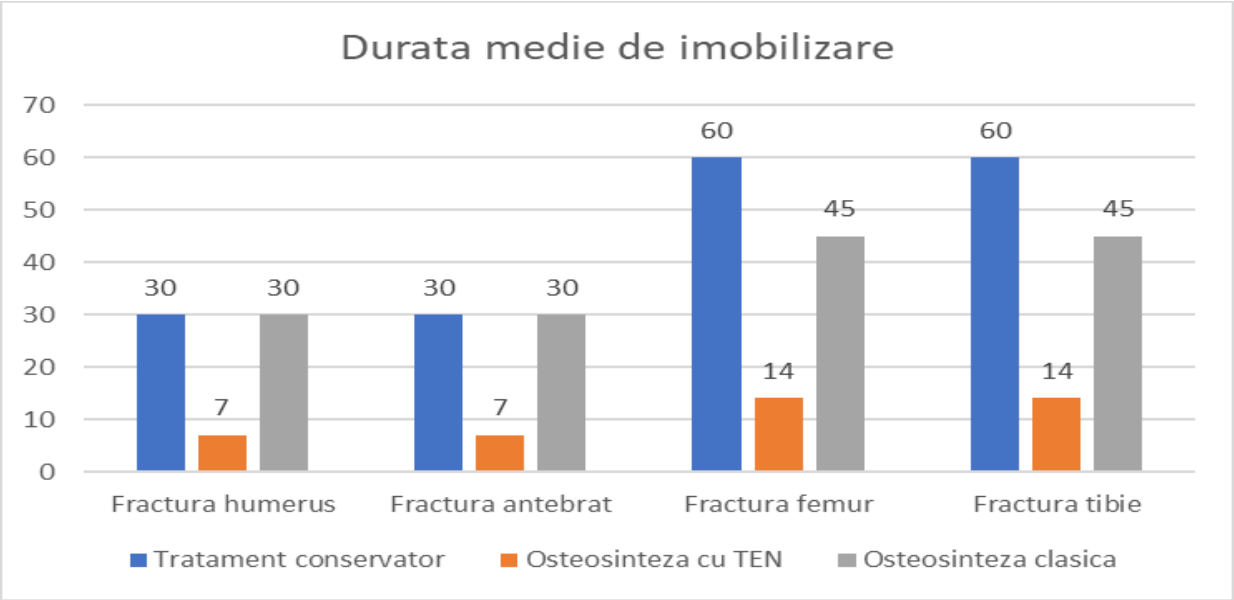

Figura 33. Repartiţia pacienţilor în funcţie de durata de imobilizare

Valorile crescute ale CPK în cazul pacienţilor cu politraumatisme s-au normalizat în primele 72 de ore în cazul lotului I în timp ce în cazul lotului II acestea au prezentat valori rescute până la un interval de 5 zile. O explicaţie pertinentă poate fi dată de agresiunea suplimentară a manevrei de reducere deschisă şi osteosinteză clasică asupra tânărului organism cu agresiune traumatică musculară preexistentă.

Monitorizarea pacienţilor incluşi în ambele loturi până la ablaţia materialului de osteosinteză a permis evaluarea postoperatorie din punct de vedere estetic şi funcţional al membrului osteosintetizat. Aprecierea rezultatelor postoperatorii a fost efectuată după criteriile Flynn.

Se observă rezultate postoperatorii estetice şi funcţionale mult mai bune în cadrul lotului I astfel că la 84% din pacienţii acestui lot rezultatele au fost excelente în timp ce la pacienţii lotului II, acestea au fost remarcate doar la 69% din pacienţi – Fig. 34.

Rezultate deficitare au fost consemnate la 4 pacienţi încadraţi în Lotul II reprezentând 3% din lot.

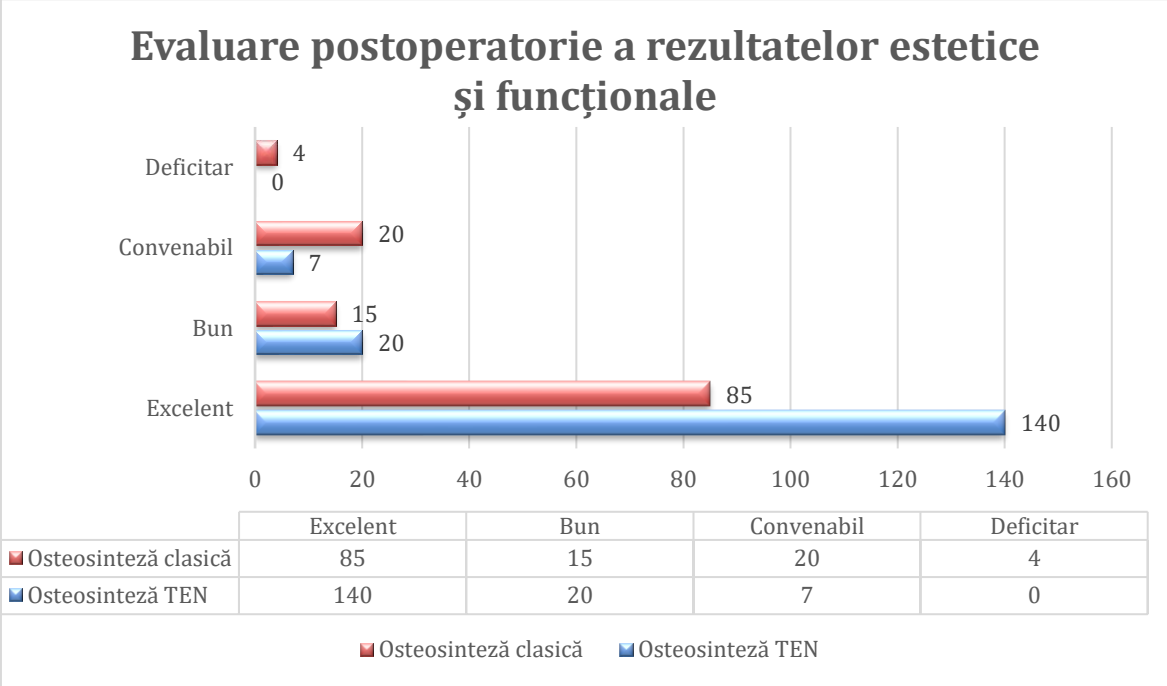

Figura 34. Rezultate estetice și funcționale postoperatorii Lot I și Lot II

3.1.5.1. Rezultate terapeutice Lotul I

Vindecarea focarului de fractură a fost regula la întreg lotul, fără complicații locale sau generale cu rezultate estetice și funcționale excelente la 84% din cazuri.

În componența Lotului I se remarcă 20 de pacienți cu fracturi diafizare iterative post tratament chirurgical clasic sau ortopedic, reprezentând 12% din totalul pacienților. La 20% din pacienți, osteosinteza cu tije elastice de titan a fost indicată la un interval de 5-7 zile, după pierderea axării diafizare obținute inițial prin reducere ortopedică și imobilizare gipsată, confirmată de radiografia de control.

Osteosinteza cu TEN de primă intenție a fost indicată la 72% din cazuri – Fig. 35. În cadrul lotului I am incadrat un pacient cu osteogeneză imperfectă care pe perioada studiului a prezentat fracturi de diafiză femurală, bilateral (la un interval de 14 luni) cu indicație de osteosinteză minim invazivă.

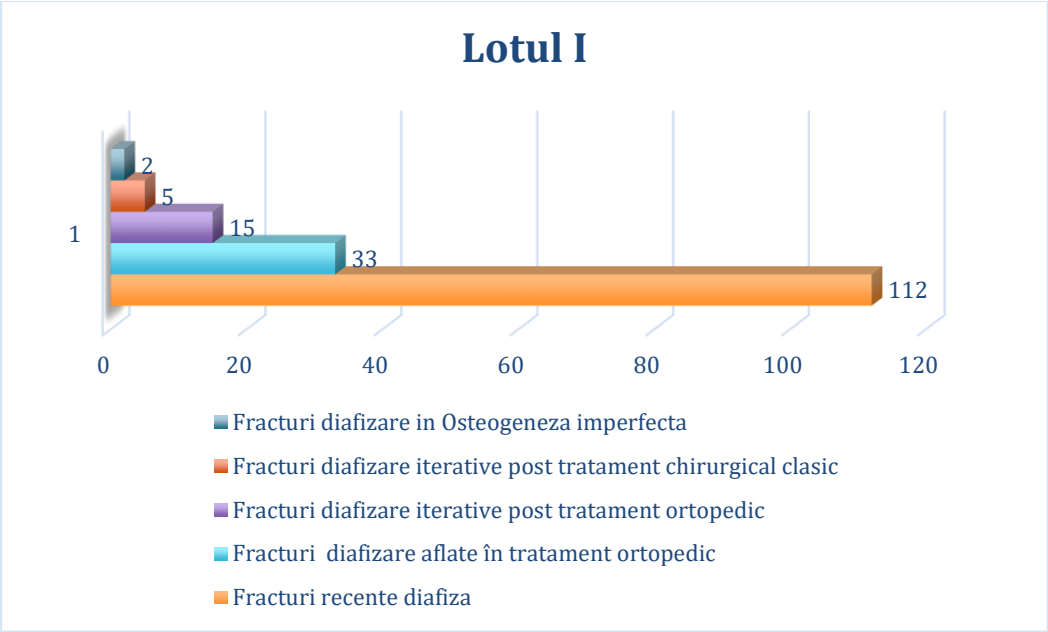

Figura 35. Componenţă Lot I

În cadrul Lotului I, pentru acelaşi tip de fractură diafizară nu am constatat diferenţe notabile în ceea ce priveşte durata medie a intervenţiei chirurgicale, de spitalizare sau de imobilizare – Tabelul V.

Tabel V. Caracteristicile tehnicii operatorii minim invazive

Fracturi diafizare cu osteosinteză minim invazivă	Durata medie intervenţie chirurgicală	Durata medie de spitaliza-re	Durata medie de imobiliza-re	Ablaţia M.O	Durata medie ablaţie M.O	Durata medie de spitalizare reintervenţie
39 Humerus	40 min.	3 zile	7 zile	6 luni	20 min.	2 zile
81 Antebraţ	30 min.	3 zile	7 zile	3 luni	20 min.	2 zile
22 Femur	45 min.	5 zile	14 zile	9-12 luni	20 min.	2 zile
25 Gambă	40 min.	5 zile	14 zile	9-12 luni	20 min.	2 zile

Prelungirea peste acest interval al duratei medii de spitalizare iniţială a fost constatată la pacienţii cu leziuni traumatice asociate care au impus tratament specific (ruptură splenică, ruptură hepatică, hemoragie intracraniană) şi la care spitalizarea a fost dată de leziunile concomitente.

Agresivitatea minimă a tehnicii chirurgicale minim invazive cu tije elastice de titan a fost consemnată la pacienţii cu politraumatisme şi leziuni traumatice asociate prin bilanţul biologic în dinamică comparativ cu cazuri similare la care s-a practicat osteosinteza clasică, cu normalizarea constantelor modificate preoperator în decurs de 24-48 de ore.

Ca şi constante biologice de referinţă am folosit hemoglobina, hematocritul şi CPK.

Aceste constante biologice de referinţă modificate preoperator la ambele loturi, au fost puţin influenţate sau nemodificate în urma actului operator la lotul I şi modificate semnificativ în cadrul lotului II. La pacienţii lotului II la 24 de ore postoperator 40% au prezentat scăderi ale valorilor hemoglobinei şi hematocritului în timp ce 20% au prezentat valori crescute ale valorilor CPK.

În condiţiile unui canal medular permeabil, am ales osteosinteza minim invazivă cu tije elastice de titan ca soluţie terapeutică chirurgicală în cazul fracturilor iterative diafizare cu osteosinteză clasică în antecedente, în fracturile ipsilaterale sau în cazul fracturilor pe os patologic congenital (osteogeneza imperfectă), deşi datele din literatura de specialitate sunt limitate sau din contră sunt raportate fracturi iterative in situ sau după suprimarea tijelor elastice de titan.

3.1.5.2. Rezultate terapeutice Lotul II

Şi în cadrul Lotului II vindecarea a fost prezentă la toţi pacienţii în condiţiile unei spitalizări de durată mai mare şi cu imobilizare prelungită comparativ cu Lotul I.

În componenţa Lotului II se remarcă faptul că 10% din pacienţi care au avut indicaţie de osteosinteză clasică, s-au prezentat cu fracturi iterative post tratament ortopedic conservator sau chirurgical clasic – Fig. 48. În toate aceste cazuri diafiza radiusului a fost cea fracturată iterativ.

De menţionat că 60% din cazurile cu fracturile recente diafizare cu indicaţie de tratament ortopedic chirurgical incluse în acest lot (57 de cazuri) puteau beneficia de tratament minim invaziv însă echipa operatorie a cazurilor respective nu asimilase tehnica operatorie de osteosinteză cu TEN.

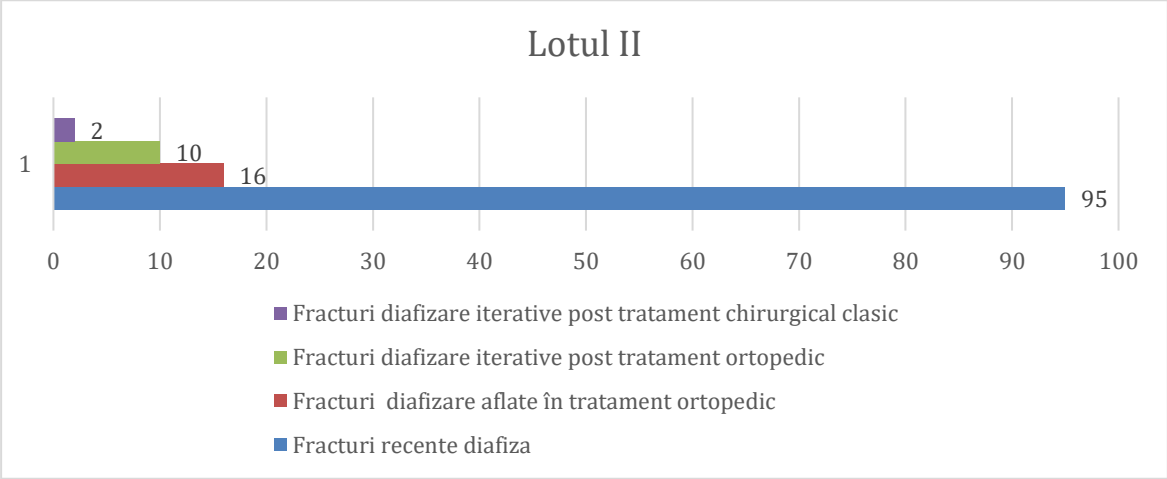

Figura 48. Componenţă Lot II

Tipuile de osteosinteză practicate după reducerea sângerândă a focarului de fractură au fost reprezentate de placă cu șuruburi pentru toate fracturile de diafiză tibială, tije Kűntscher sau placă cu șuruburi pentru fracturile de diafiză humerus și femur și placă cu șuruburi sau broșe Kirschner pentru fracturile de diafiză radius – Fig. 49.

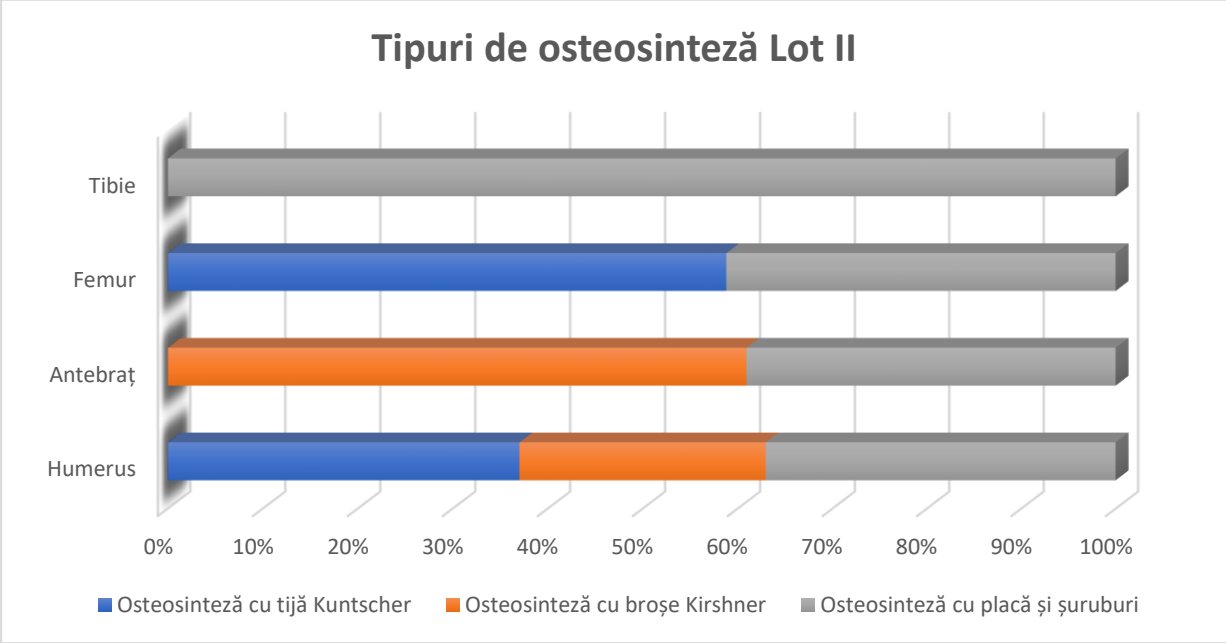

Figura 49. Tipurile de osteosinteză indicate la pacienții Lotului II

În cadrul Lotului II, pentru același tip de fractură diafizară nu am constatat diferențe notabile în ceea ce privește durata medie a intervenției chirurgicale, de spitalizare sau de imobilizare – Tabelul VI.

Tabel VI. Caracteristicile tehnicii operatorii clasice

Fracturi diafizare cu osteosinteză clasică	Durata medie a intervenției chirurgicale	Durata medie de spitaliza-re	Durata medie de imobiliza-re	Ablația materialului de osteosinteză	Durata medie ablație M.O	Durata medie de spitalizare reintervenție
27 Humerus	60 min.	7 zile	30 zile	6-9 luni	40 min.	4 zile
64 Antebraț	45 min.	7 zile	30 zile	3-6 luni	30 min.	3 zile
17 Femur	60 min.	10 zile	55 zile	12-18 luni	50 min.	6 zile
16 Gambă	60 min.	10 zile	45 zile	12-18 luni	40 min.	6 zile

Vindecarea clinică și radiologică a fost remarcată la toate cazurile.

Rezultatele postoperatorii excelente au fost notate la 69% din cazuri, la 3% din cazuri consemnându-se rezultate deficitare respectiv scurtare de membru inferior la 2 cazuri cu fractură diafizară de femur stabilizate cu tijă Kűntscher şi pareză de nerv radial postosteosinteză cu placă şi şuruburi fractură diafiză humerus.

3.1.5.3. Rezultate terapeutice Lotul III

Tratamentul formaţiunii chistice şi a fracturii pe os patologic s-a efectuat într-un singur timp operator. Intervenţia chirurgicală s-a încheiat cu închiderea plăgii operatorii. Imobilizarea în scop antalgic a fost menţinută 7 zile, până la suprimarea firelor de sutură. Integrarea substituentului osos şi vindecarea fracturii a fost consemnată la 6 luni postoperator. Vindecarea clinică şi radiologică a fost remarcată la toate cazurile.

Caz 1. Pacient de sex masculin, 11 ani, jucător profesionist de fotbal, care s-a prezentat în serviciul de urgenţă cu durere acută posttraumatism minor de umăr stâng. Examenul clinic a decelat semne clinice de probabilitate pentru fractură. Radiografiile humerusului stâng au identificat o leziune chistică osteolitică, septată, la nivelul metafizei superioare, în contact intim cu cartilajul de creştere, corticala mult subţiată şi întreruptă circumferenţial (Fig. 50 a). Imaginile CT au prezentat aceleaşi aspecte şi expansiunea proximală a chistului până la nivelul cartilajului de creştere (Fig. 50b). Bilanţul bilogic şi markerii tumorali au relevat valori normale. Sub anestezie generală (intubaţie endotraheală) s-a efectuat o incizie longitudinală a tegumentului centrată pe chist. Ţesuturile subcutanate şi masa musculară au fost disecate cu atenţie, iar după expunerea focarului de fractură şi a suprafeţei chistului, am prelevat parţial osul cortical subţire şi fracturat al chistului pentru analiza patologică precum şi conţinutul chistic. A urmat chiuretajul pereţilor formaţiunii chistice. Osteosinteza cu tije elastice de titan s-a efectuat printr-un montaj supracondilian retrograd după identificarea fluoroscopică a cartilajului de creştere distal. Tijele elastice de titan au fost avansate proximal prin focarul de fractură sub control fluoroscopic, după reducerea focarului de fractură. Pentru substituţie osoasă am folosit granule asimetrice de hidroxiapatita 75% fosfat tricalcic 25%, cu diametru de 2-4 mm (Fig. 50c, d). Intervenţia chirurgicală s-a încheiat cu închiderea plăgii operatorii. Integrarea substituentului osos şi vindecarea fracturii a fost consemnată la 6 luni (Fig. 50 e).

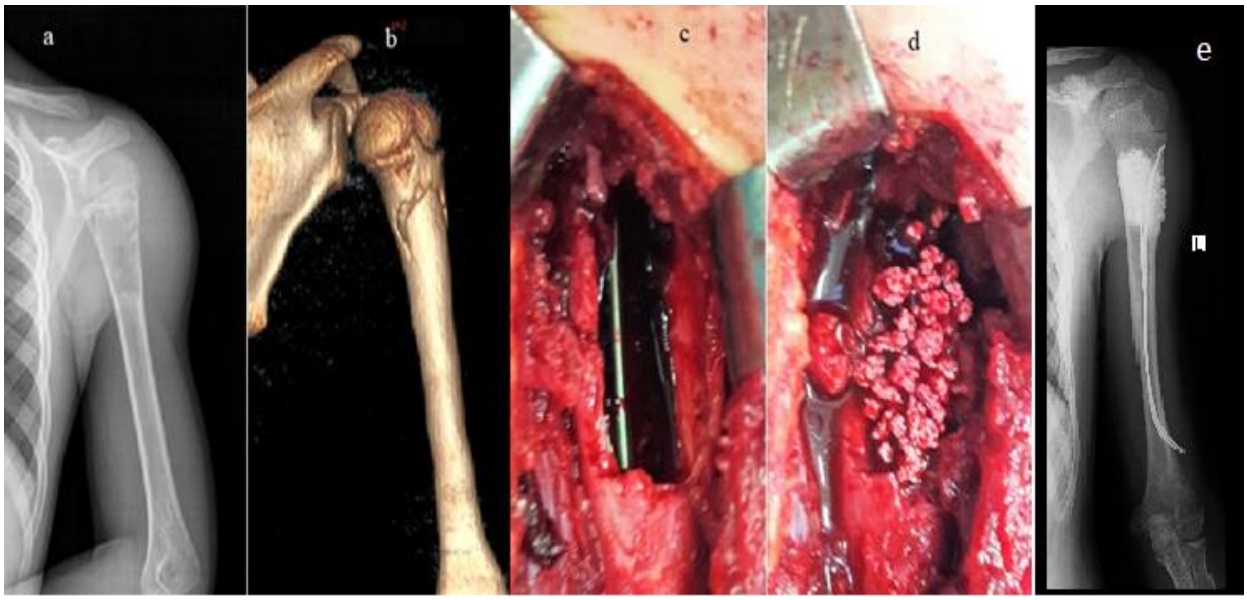

Figura 50. Cazul nr. 1: Aspectul preoperator radiologic și aspectul tomografiei computerizate (a și b) - leziune medulară expansivă, radiolucentă în metafiza humerală stângă proximală, care se extinde la cartilajul de creștere asociată cu o fractură patologică care interesează corticala laterală. Detaliile intraoperatorii după prelevarea de probe bioptice și chiuretajul cavității chistice și inserția retrogradă a două tije elastice titanice cu diametrul de 2,5 mm (c) și plombajul cavității cu substituent osos - granule asimetrice de 2-4 mm hidroxiapatită 75% fosfat tricalcic 25% (d). Aspectul postoperator la 9 luni – integrarea substituentului osos, vindecarea leziunii chistice și a fracturii (e).

3.2. Rezultate cercetării experimentale

3.2.1. Rezultatele studiului ecografic al particularităţilor focarului de fractură abordat la distanţă prin osteosinteza minim invazivă cu tije elastice de titan (TEN)

Ecografiile efectuate la nivelul focarului de fractură abordat minim invaziv, la care gradul de decolare al periostului produs de fractură precum și hematomul secundar fracturii au fost prezervate prin abordul la distanţă al focarului de fractură prin tehnica osteosintezei cu tije elastice de titan, cu scopul monitorizării procesului de vindecare și deci implicit de formare a calusului au relevat următoarele aspecte ecografice constante, cu variabile în ceea ce privește segmentul explorat ecografic. Examinarea ecografică a întregului lot cu osteosinteză minim invazivă și studierea rezultatelor ecografice obţinute a permis stadializarea ecografică a formării calusului.

Tabelul VII. Rezultatele studiului ecografic şi ecografic Doppler al focarului de fractură

Lotul I		Exemplificări ecografice
Aspect ecografic la 10 zile	1. Periost decolat la nivelul focarului de fractură cu întruperea minimă a continuităţii 2. Subiacent periostului pe zona decolată, imagine hipoecogenă, mai mult sau mai puţin neomogenă –hematomul local postfracturar 3. Vizualizarea focarului de fractură 4. Examinarea Doppler - vase de neoformaţie adiacente focarului de fractură cu RI 0.50-0.70	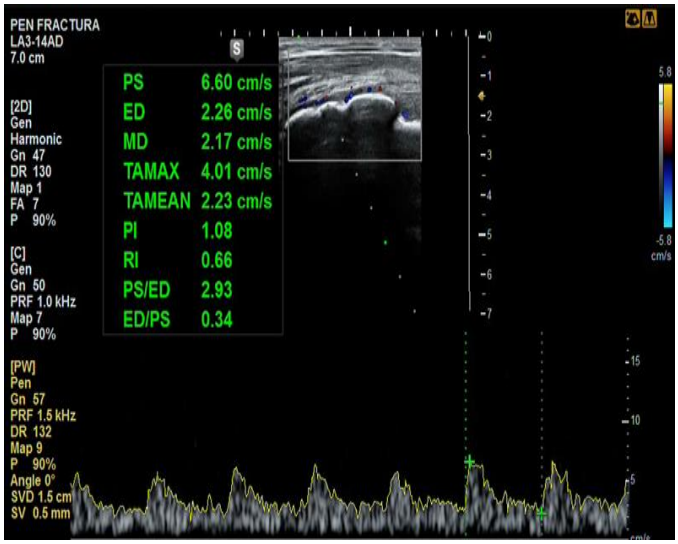
Aspect ecografic la 20 zile	1. Zona supraiacentă periostului mai omogenă, cu tendinţă la hiperecogenitate – calus exogen fibros 2. Examinarea Doppler - număr mai mare de vase de sânge de neoformaţie comparativ cu examinarea anterioară, cu activitate Doppler mai intensă cu RI 0.65-0.85	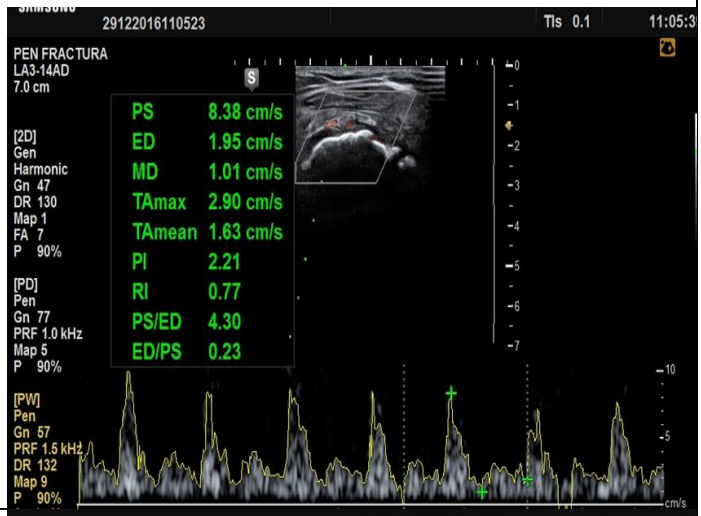
Aspect ecografic la 30 zile	1. Calus periostal, exogen, hiperecogen – vizualizare parţială a focarului de fractură 2. Examinarea Doppler – vasele de neoformaţie descresc ca reprezentare numerică şi calibru – semnale Doppler slabe la nivelul focarului de fractură cu RI 0.30-0.55. 3. Artefacte date de iniţierea procesului de calusare osoasă	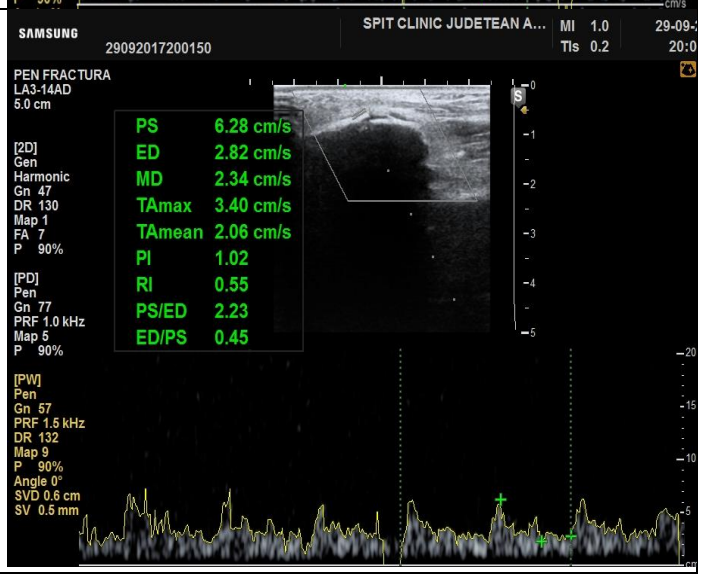

3.2.2. Rezultatele corelării aspectelor ecografice ale calusului osos cu cele radiologice

Studiul comparativ ecografic şi radiologic al focarului de fractură efectuat la 30 de zile identifică prezenţa calusului periostal.

Ecografic, calusul periostal, exogen, hiperecogen permite vizualizarea parţială a focarului de fractură vizualizare parţială a focarului şi a materialului de osteosinteză.

Radiologic se identifică apariţia de calusul osos nestructurat, parţial, mineralizat, cu vizualizarea vagă a liniei de fractură, care rămâne încă net decelabilă. Aspectul calusului prezintă o intensitate a culorii mai scăzută faţă de cea a ţesutului osos normal.

Studiul comparativ, la 30 de zile postoperator, al rezultatelor celor două examinări imagistice a confirmat decelarea ecografică a calusului la 95% din cazurile examinate, în timp ce examinarea radiologică a evidenţiat calusul la 74% din cazuri – Fig.79.

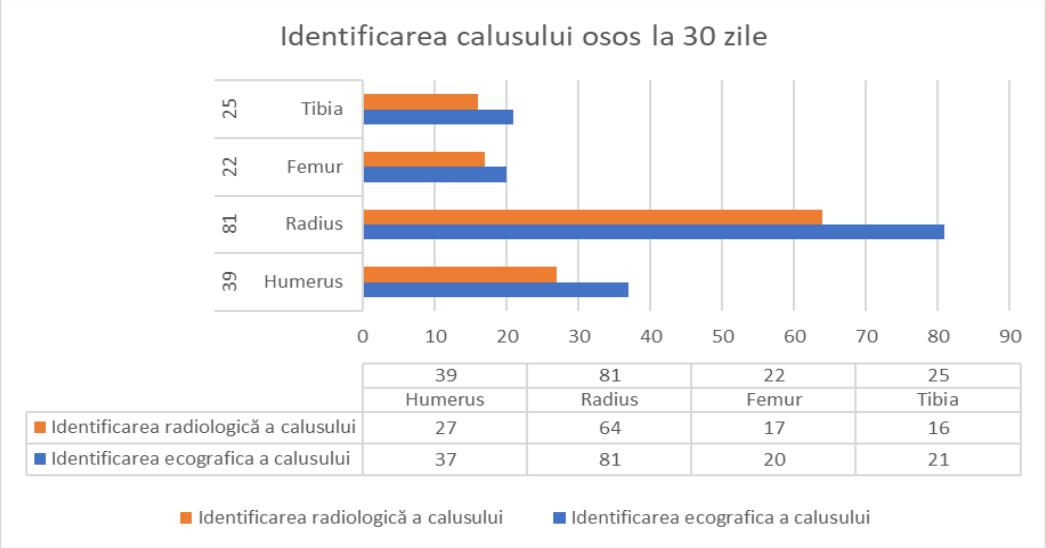

Figura 79. Identificarea comparativă a calusului prin cele două metode imagistice

Analiza cazurilor la care s-a identificat calusul prin cele două metode, respectiv 74% din cazuri, a evidenţiat clar că ecografia musculoscheletală este o metodă imagistică net superioară radiografiei prin identificarea mai precoce şi măsurarea mult mai precisă a calusului, dimensiunile calusului măsurat ecografic prezentând valori cu 1,5-2 mm mai mari decât cele determinate radiologic la toate cazurile – Fig. 80.

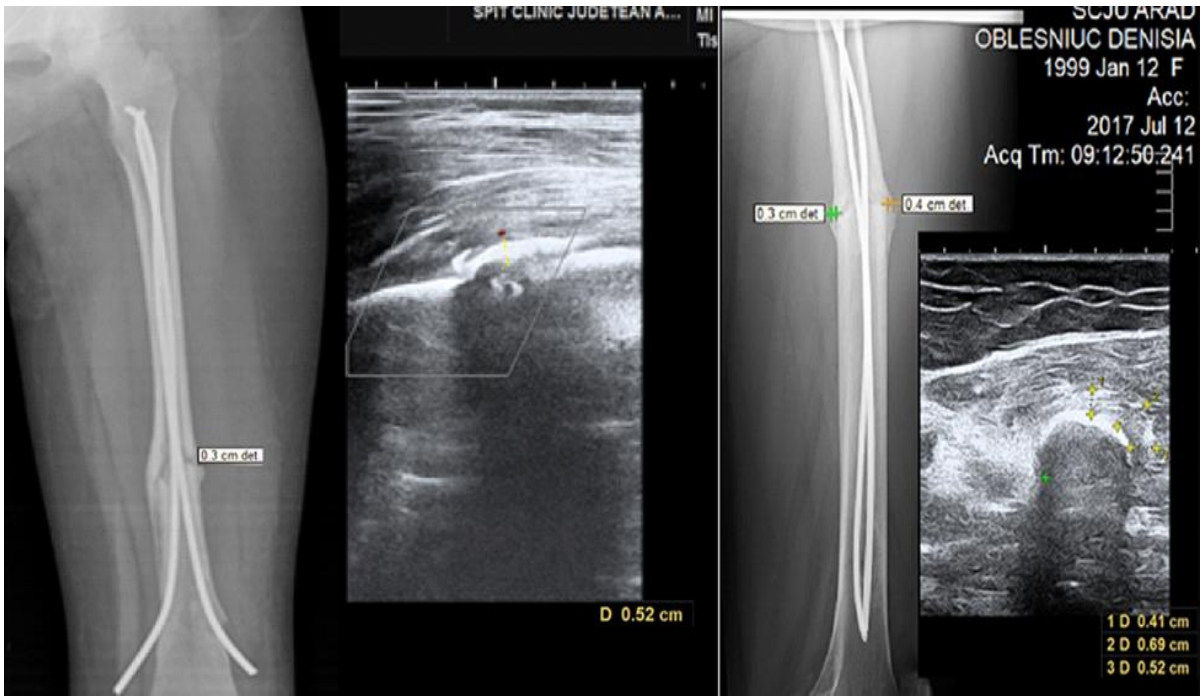

Figura 80. Exemplificări comparative imagistice - Aspecte imagistice comparative radiologice (incidență AP și LL) și ecografice (secțiune longitudinală și transversală) ale calusului osos la 30 de zile postosteosinteză cu TEN, fracturi diafizare femurale.

3.2.3. Aplicabilitatea și eficiența examinării ecografice în evaluarea procesului de vindecare osoasă.

Introducerea în practica chirurgicală a tehnicilor chirurgicale minim invazive impune metode de dispensarizare la fel de minim invazive.

Cunoașterea tipului de osteosinteză, a montajului folosit, a evoluției radiologice a focarului de fractură la copii facilitează și face aplicabilă examinarea ecografică în procesul de vindecare al fracturilor.

Ecografiile efectuate la nivelul focarului de fractură stabilizat prin osteosinteză minim invazivă au fost efectuate cu ușurință, la distanță de locul de inserție al materialelor de osteosinteză, deci implicit la distanță de plaga operatorie.

Manevra de examinare ecografică care a avut ca obiectiv examinarea focarului de fractură în plan transversal și longitudinal, nu a determinat disconfort suplimentar pacienților.

În cazul fracturilor diafizare de antebraț sau humerus la care imobilizarea gipsată nu a fost necesară sau a fost aplicată doar în scop antalgic timp de 7 zile, examinarea ecografică nu a necesitat suprimarea dispozitivului de fixare externă, prima examinare ecografia efectuându-se la 10 zile.

Pentru fracturile diafizare de femur sau tibie la care imobilizarea gipsată pe atelă posterioară a fost menţinută 14 zile, suprimarea şi repunerea atelei s-a efectuat facil.

În condiţiile unui montaj stabil, demonstrat intraoperator, suprimarea aparatului gipsat pentru efectuarea ecografiei nu a comportat riscul deplasării fragmentelor fracturate.

Prin plasarea tijelor elastice de titan centromedular focarul de fractură este abordabil ecografic, neexistând interpunerea acestora între focar şi transducerul liniar.

Fiecare examinare ecografică a focarului de fractură, cu sonda liniară, a urmărit în primă fază examinatorie evaluarea calusului, ulterior am folosit efectul Doppler pentru identificarea vaselor de neoformaţie.

DISCUȚII

Despre problemele pe care le creează o fractură şi nevoia de a le trata există dovezi încă din antichitate. De atunci şi până în prezent, cu toată revoluţia cunoscută de medicina modernă, inclusiv progresele din domeniul imagistic şi cel al materialelor de osteosinteză, fractura încă constituie un subiect de discuţii privind definiţia, clasificarea, abordarea clinico-imagistică şi metoda terapeutică optimă.

Deşi există numeroase clasificări, niciuna nu poate acoperi paleta largă de tipuri de fracturi, literatura de specialitate şi experienţa personală demonstrând, în ultimul timp, complexitatea tot mai frecventă a tipurilor de fracturi, mai cu seamă în cadrul celor diafizare [164 -166].

Actuala clasificare agreată de şcolile de ortopedie europene pentru fracturile diafizare la copil, clasificarea AO, prin care fiecărui os lung i se atribuie un număr, trei segmente (proximal, diafizar şi distal) codificate cu cifre şi încadrate în tipuri, grupuri şi subgrupuri în funcţie de morfologia traiectului de fractură, defineşte cât mai precis complexitatea focarului de fractură, însă nu face referire şi la leziuni locale postraumatice coexistente posibile (focar de fractură deschis, tipul de plagă şi comunicarea cu fractura, leziuni vasculare sau nervoase).

Mai mult, în ţara noastră, sistemul actual australian de codificare al fracturilor şi de raportare al cazurilor ICD -10 (Clasificarea internaţională a bolilor – varianta 10), clasifică şi mai succint fracturile, în funcţie de localizare şi de comunicarea cu soluţia de

continuitate tegumentară, fără a ţine cont de complexitatea tipului de fractură, finanţarea pe caz rezolvat fiind subestimată prin această clasificare.

Este binecunoscut faptul că, în traumatologia pediatrică, tratamentul ortopedic conservator permite anumite grade de angulaţie sau de deplasare, permisivitate datorată procesului fiziologic de remodelare osoasă accentuată postvindecare indirectă cu calus hipertrofic iniţial. În cazul fracturilor diafizare, la copii sub 5 ani, se acceptă un grad de angulaţie sub 15 grade, o deplasare până la 75% şi o scurtare a membrului inferior până la 3 cm. Peste această vârstă, până la grupa de vârstă 12-16 ani, se acceptă un grad de angulaţie de 10 grade, o deplasare până la 50% şi nu se acceptă scurtări ale membrului inferior [167,168].

Pentru grupa de vârstă 16-18 ani, abordarea fracturilor poate fi similară adulţilor în condiţiile unui os matur, fără cartilaj de creştere, mai ales în cazul fracturilor diafizare ale membrului inferior. Părerile sunt împărţite şi depind în mare parte şi de experienţa medicului operator şi de viziunea, mai mult sau mai puţin deschisă a acestuia, în cazul unui caz particular sau atipic.

Din dorinţa de a standardiza protocoalele terapeutice şi chiar şi pe cele chirurgicale, viziune foarte bună şi aplicabilă la marea majoritate a patologiilor, se omite faptul că fiecare pacient este unic şi că leziunea, fie ea chiar doar traumatică, prezintă o paletă variată de aspecte particulare. Este motivul pentru care există şi vor continua să existe controverse în fiecare specialitate medicală. Este motivul pentru care există numeroase articole case report, cu situaţii clinice şi abordări terapeutice particulare. Este motivul pentru care am încercat să demonstrez că, deşi tratamentul ortopedic conservator la copii este „golden standard", aspectul pleiomorfologic al fracturilor diafizare impune uneori tratamentul ortopedic chirurgical, iar în aceste situaţii osteosinteza minim invazivă cu tije elastice de titan este superioară osteosintezei deschise.

Un studiu exhaustiv al literaturii de specialitate limitează indicaţiile tijelor elastice de titan pentru fracturile diafizare ale membrului inferior la vârsta de 16 ani şi 50 de kilograme [169-171]. În cadrul Lotului I, am avut 5 cazuri cu vârstă peste 16 ani la care am practicat osteosinteza minim invazivă cu tije elastice de titan pentru fracturi ale membrului inferior, datorită coexistenţei unor leziuni traumatice intraabdominale şi/sau coexistenţei fracturilor diafizare multiple la acelaşi caz, în condiţiile informării părinţilor despre variantele de tratament, indicaţii şi contraindicaţii şi în condiţiile exprimării opţiunii şi a acceptului lor. Identificarea ecografică a vaselor de neoformaţie adiacente focarului de

fractură, formarea calusului fibros și a celui osos hipertrofic inițial, urmată de remodelare osoasă, dovedită și radiologic, a fost observată la toți acești pacienți.

Mai mult, există studii în care fracturile iterative postosteosinteză minim invazivă intramedulară sunt raportate ca a fi mai frecvente decât în cazul celor stabilizate prin osteosinteză clasică [172-175]. Consider că raportările insuccesului tratamentului cu TEN sunt datorate unei tehnici chirurgicale eronate (tije cu diametru necorespunzător, diametre inegale, inserție sau montaj necorespunzător) sau ablației precoce a TEN-urilor.

Țin să menționez că aplicarea personală în practica medicală a osteosintezei minim invazive am inițiat-o după absolvirea cursurilor de perfecționare și după studiul suplimentar al literaturii de specialitate, care mi-au oferit o viziune amplă despre tehnica chirurgicală, despre complicațiile posibile și despre prevenirea lor.

În condițiile unui canal medular permeabil, am ales osteosinteza minim invazivă cu tije elastice de titan ca soluție terapeutică chirurgicală în cazul fracturilor iterative diafizare cu osteosinteză clasică în antecedente sau în cazul fracturilor pe os patologic, deși datele din literatura de specialitate sunt limitate, demonstrând astfel aplicabilitatea tehnicii minim invazive și vindecarea fracturilor iterative cu rezultate excelente estetice și funcționale. În studiul personal, în cadrul Lotului I am inclus, pe lângă fracturile diafizare recente, 20 de fracturi iterative, 5 postosteosinteză clasică și 15 post tratament conservator, precum și 33 de pacienți cu fracturi diafizare aflate în tratament ortopedic conservator la care s-au constatat deplasări postreducere ortopedică și imobilizare gipsată. În toate aceste situații soluția terapeutică a fost reprezentată de osteosinteza cu tije elastice de titan.

În condițiile unui montaj corect al acestora, cu respectarea curburilor necesare și a diametrelor tijelor de titan, cu fixarea lor în corticale și cu respectarea regulilor de inserție, am demonstrat, prin studiul prezent, că indicațiile și contraindicațiile osteosintezei cu tije elastice de titan sunt doar relative.

În cadrul Lotului I, studiul a inclus un pacient cu osteogeneză imperfectă Lobstein și hipovitaminoza D care s-a prezentat în serviciul nostru, pe parcursul studiului, la intervale diferite de timp, cu fracturi diafizare femur bilateral cu deplasare și fracturi metafiză proximală tibie bilateral. Fracturile de diafiză femurală au fost stabilizate cu tije elastice de titan, iar fracturile de metafiză proximală de tibie au fost tratate conservator. Aspectul radiologic în dinamică post osteosinteză și asocierea terapiei susținute cu vitamina D și hormon gonadotrop au demonstrat, pe lângă vindecarea focarelor de fractură diafizare,

aspectul normal al corticalei femurale, corticală mult subțiată preoperator. Explicația poate consta în principiul de inserție al tijelor elastice care presupune avansarea printr-o rotație incompletă a lor. Prin aceste mișcări, cu vârful încurbat al tijei, se determină o stimulare a vascularizației endostale. Osteosinteza cu tije elastice de titan în osteogeneza imperfectă necesită o atenție deosebită având în vedere fragilitatea osoasă caracteristică, corticala subțiată cu risc de fracturare chiar în timpul inserției tijelor, canalul medular îngustat de fracturi anterioare. În cazul nostru, ablațiile tijelor elastice s-au practicat la 1 an de la osteosinteza diafizelor femurale. Studii din literatura de specialitate recomandă păstrarea tijelor până la sfârșitul creșterii, dacă este posibil, cu schimbarea tijelor la intervale de timp, pe măsura creșterii. În condițiile stimulării vascularizației endostale prin inserția tijelor de titan, în prezența unui tratament adjuvant corect, adaptat bilanțului biologic în dinamică, am demonstrat eficiența tijelor de titan în vindecarea fracturilor din osteogeneza imperfectă și a mineralizării concomitente a oaselor cu fragilitate crescută.

Așa cum am demonstrat prin rezultatele studiului, durata medie de spitalizare scăzută, consumul redus de materiale și de medicamente, mobilizarea precoce sunt doar câteva din avantajele tehnicii minim invazive.

Posibilitatea mobilizării precoce, oferită de stabilizarea fracturii cu tije elastice de titan, asigură o vascularizație bună a periostului afectat de fractură, precum și vascularizația manșonului muscular perifracturar cu rol de montaj biologic și mecanic neafectat de osteosinteză, cu apariția precoce a vaselor de neoformație perifracturare. De asemenea mobilizarea precoce permite micromișcări la nivelul focarului de fractură, toate acestea determinând apariția inițială a unui calus fibros bine reprezentat, vizibil ecografic și, ulterior, a unui calus osos hipertofic care înglobează fragmentele fracturate. Reluarea rapidă a activităților zilnice și integrarea rapidă a pacientului la mediul familial, școlar și social constituie un avantaj incontestabil al osteosintezei minim invazive.

În cazul fracturilor diafizare de antebraț, în condițiile axării cubitusului post osteosinteză cu TEN a radiusului, axare demonstrată intraoperator fluoroscopic, nu am practicat și osteosinteza cubitusului. Vindecarea acestuia s-a produs în același timp ca și cea a radiusului, cu același tip de calus hipertrofic, fără devieri de ax ale antebrațului și cu funcționalitate excelentă.

Am considerat extrem de important acest aspect deoarece există controverse legate de osteosinteza ambelor oase. În mod logic, dacă în cazul fracturilor diafizare de gambă, osteosinteza cu tije elastice se aplică doar tibiei, fiind acceptată o axare incompletă a fibulei postosteosinteză, gamba fiind componentă a membrului portant, prin similitudine putem

afirma și chiar concluziona, că osteosinteza cubitusului nu este necesară în condițiile unei axări incomplete, aspect acceptat și în tratamentul ortopedic conservator la copil dacă radiusul este redus anatomic. Cred că părerile vor rămâne contradictorii și depind de experiența medicului ortoped și de gradul de acceptanță al acestuia.

Dacă omitem capacitatea unică a osului imatur de a remodela și de a corecta deplasări sau angulații descrise, demonstrate și acceptate de ortopezii pediatri, osteosinteza poate fi practicată la orice tip de fractură într-un mod exhaustiv, cu rezultate dezastruoase.

Consider că tehnica de osteosinteză minim invazivă are avantaje net superioare oricărei tehnici chirurgicale ortopedice clasice, în situația fracturilor cu indicație terapeutică chirurgicală. Aplicarea osteosintezei la vârste mici, sub 5 ani, la cazurile la care tratamentul conservator asigură aceeași vindecare indirectă, cu calus hipertrofic, cu un timp de imobilizare mai prelungit, este o abordare incorectă, exhaustivă și supune pacientul la un risc anestezic și operator inutil, chiar dacă tehnica chirurgicală prezintă numeroase avantaje.

În cadrul Lotului II, vindecarea focarului de fractură s-a obținut prin două mecanisme în funcție de tipul de implant ales. Osteosinteza diafizară cu tije Küntscher sau broșe Kirschner a necesitat imobilizare gipsată însă calusul hipertofic a fost obținut prin vindecare indirectă. Compactarea focarului de fractură cu placă cu șuruburi a determinat vindecare cu calus osos puțin reprezentat radiologic.

Comparativ cu Lotul I, dezavantajele tehnicii chirurgicale clasice, care impune reducerea deschisă și fixarea internă a focarului de fractură și care, practic, transformă o fractură închisă într-una deschisă, au fost reprezentate de plagi operatorii mari, evacuarea hematomului postfracturar, deperiostare, sângerare, dezavantaje întâlnite și la reintervenția de ablație a materialului de osteosinteză mai ales în cazul osteosintezei cu placă și șuruburi. Necesitatea imobilizării gipsate constituie un alt dezavantaj al tehnicii chirurgicale clasice.

Aplicabilitatea, eficiența și avantajele osteosintezei cu tije elastice de titan în fracturile pe os patologic a fost demonstrată de prezentul studiu, prin rezultatele clinice, radiologice și funcționale obținute la pacienții Lotului III.

Folosirea concomitentă a unui substituent osos se impune în cazul leziunilor chistice mari cu afectarea circumferențială a corticalei, substituent care asigură suport mecanic montajului tijelor elastice. În studiul nostru, folosirea ca substituent osos a granulelor

asimetrice de 2-4 mm hidroxiapatită 75% fosfat tricalcic 25% a avut ca rezultat integrarea excelentă a acestora, fără reacţii din partea tânărului organism.

Deşi abordarea fracturilor pe os patologic necesită investigaţii specifice preoperatorii, care încadrează leziunile în perimetrele benign-malign, aspectul lezional intraoperator al formaţiunilor chistice osoase modificat de fractură poate ridica suspiciuni în încadrarea tipului de formaţiune chistică.

Majoritatea autorilor au crezut iniţial că aceste leziuni osoase sunt de natură reactivă, cauzate, fie de un traumatism, fie de o anomalie circulatorie care duce la creşterea presiunii venoase, urmată de dilatarea reţelei vasculare intraoase şi apariţia ulterioară a procesului de distrugere osoasă [180].

Modificările histopatologice şi imunohistochimice observate de noi arată că leziunea este destul de complexă, cu modificări care sugerează o leziune tumorală benignă dar cu potenţial activ, agresiv (un indice Ki67 crescut) sau cu o reţea vasculară foarte bine dezvoltată. Şi noi, ca şi alţi autori, la examenul histopatologic am găsit un ţesut conjunctiv tânăr, reactiv, cu numeroase fibroblaste, miofibroblaste, ţesut osos în formare, celule gigante de tip osteoclastic, microhemoragii şi zone cu numeroase vase de angiogeneză [185-187]. Unii autori au arătat că nu există întotdeauna o corelaţie între aspectele clinice, radiologice şi histopatologice, unele chisturi mimând o leziune tumorală sau unele tumori osoase mimând un chist osos. De aceea, în diagnosticul diferenţial trebuie avut în vedere unele leziuni tumorale ca osteoblastomul, tumora cu celule osoase gigante osteoclastice, cobdroblastomul, condrosarcomul, displazia fibroasă, osteosarcomul de grad scăzut, etc., [188-191]. Noi considerăm că examenul histopatologic al oricărei leziuni tumorale osoase, esenţial pentru stabilirea diagnosticului, ar trebui completat de examenul imunohistologic mai ales în cazul leziunilor cu tendinţă la creştere rapidă, adiacente cartilajului de creştere, deoarece structura osoasă poate fi modificată profund în urma unor stimuli externi, în cazurile prezentate fractura, sau în urma unor tulburări metabolice [192, 193].

Prin prisma celor prezentate, osteosinteza minim invazivă cu tije elastice de titan este o metodă chirurgicală terapeutică optimă în cazul fracturilor diafizare la copii la care tratamentul ortopedic nu are succes, metodă terapeutică care se impune prin caracterul minim invaziv, prin recuperarea rapidă postoperatorie, rezultatele funcţionale şi cosmetice bune.

Aşa cum am demonstrat, osteosinteza cu tije elastice de titan respectă în totalitate principiile unei intervenţii chirurgicale minim invazive şi, în condiţiile unui montaj corect, asigură vindecarea fără sechele. Monitorizarea pacienţilor Lotului I şi Lotului III până la

suprimarea materialului de osteosinteză a dovedit eficacitatea osteosintezei cu tije elastice de titan, inclusiv la cazurile la care tratamentul ortopedic de primă intenţie a eşuat, la cazurile cu fracturi ipsilaterale, fracturi iterative, osteogeneză imperfectă, fracturi pe os patologic şi la care alternativa ar fi fost tratamentul chirurgical ortopedic clasic, respectiv reducerea sângerândă şi osteosinteza clasică.

Deşi există tratate sau atlase de ecografie musculo-scheletală în care există descrieri ale fracturilor recente, în practica curentă diagnosticul pozitiv de fractură este stabilit tot prin examinări radiologice, puţinele studii existente în literatura de specialitate aducând date discordante despre rezultatele fals negative sau pozitive ale diagnosticului ecografic.

Prin montajul intramedular al tijelor, focarul de fractură este facil de examinat ecografic, aplicabilitatea fiind demonstrată de studiul prezent, posibilitatea monitorizării ecografice a focarului de fractură abordat minim invaziv constituind un alt avantaj indirect al tehnicii chirurgicale.

Examinările ecografice cu transducer liniar cu frecvenţă mare mi-au permis identificarea clară în primă fază a focarului de fractură, a hematomului postfracturar şi a periostului, apoi a calusului fibros la 20 de zile şi a calusului osos la 30 de zile, măsurabil în secţiune transversală şi longitudinală.

Examinările ecografice în dinamică au corespuns cu fazele histologice ale vindecării osoase, efectul Doppler surprinzând fidel fazele de neovascularizaţie, respectiv apariţia, progresia şi regresia lor.

Valorile indicelui de rezistenţă ale vaselor de neoformaţie adiacente focarului de fractură au confirmat fazele de neovascularizaţie prin evoluţia valorilor în cadrul examinărilor. Valorile înregistrate au fost direct dependente de momentul examinării, de segmentul examinat şi de vârsta pacientului, explicând variaţia valorilor indicelui de rezistenţă vasculară în cadrul examinărilor.

Identificarea şi măsurarea ecografică a calusului fibros şi osos constituie un avantaj real al monitorizării şi aprecierii evoluţiei spre vindecare a unei fracturi, ecografia focarului de fractură efectuată la 30 de zile identificând formarea calusului în 95% din cazuri, comparativ cu radiografia care a confirmat prezenţa calusului doar la 74% din cazuri.

Examinarea ecografică necesită experienţă, timp, tact şi colaborare cu micii pacienţi, foarte importante în cadrul examinărilor Doppler, unde mişcările minore ale membrului ecografiat determină artefacte şi, implicit, un rezultat eronat.

Prin posibilitatea repetării în dinamică şi compararea rezultatelor ecografice în evoluţie la acelaşi pacient până la vindecare, în prezenţa semnelor clinice de evoluţie favorabilă, ecografia musculoscheletală este o metodă imagistică neinvazivă, sigură şi poate fi folosită în monitorizarea vindecării unei fracturi.

Cunoaşterea particularităţilor osului imatur şi a procesului fiziologic de vindecare a fracturilor la copii, cunoaşterea tehnicii de osteosinteză minim invazivă cu tije elastice de titan, a evoluţiei radiologice şi ecografice a focarului de fractură, oferă ortopedului pediatru şansa de monitoriza ecografic evoluţia spre vindecare a focarului de fractură, în condiţiile asimilării cunoştinţelor de ecografie musculoscheletală.

CONCLUZII

1. Studiul prospectiv demonstrează o incidenţă semnificativă a fracturilor diafizare la copii, cu mecanisme de producere, localizări, distribuţie pe grupe de sex şi vârstă, concordante cu literatura de specialitate.
2. Incidenţa fracturilor diafizare în funcţie de tipul de tratament pretabil demonstrează complexitatea fracturilor diafizare, 49% impunând un tratament ortopedic chirurgical.
3. Examinarea clinică a pacienţilor cu fracturi diafizare a pus în evidenţă semnele clinice de probabilitate la toţi pacienţii, în timp ce semnele clinice de certitudine au fost identificate doar la 86% din cazuri.
4. Diagnosticul de certitudine al fracturilor diafizare a fost stabilit prin radiografia membrului traumatizat în incidenţe antero-posterioară şi latero-laterală.
5. Leziuni traumatice asociate fracturilor diafizare au fost regăsite la un procent de 85,22% din cazuri.
6. Procentul comorbidităţilor la pacienţii incluşi în studiu este de 24,74%. Anemia feriprivă, obezitatea şi sindromul ADHD, au fost cele mai frevent întâlnite comorbidităţi.
7. Durata medie a intervenţiei chirurgicale de osteosinteză, a tratamentului medicamentos pe parcursul internării şi durata medie a spitalizării, sunt net inferioare la cazurile cu osteosinteză minim invazivă cu tije elastice de titan.
8. Agresivitatea minimă a tehnicii chirurgicale minim invazive cu tije elastice de titan asupra tânărului organism a fost consemnată şi demonstrată la pacienţii cu politraumatisme şi leziuni traumatice asociate, prin rezultatele bilanţului biologic în

dinamică, comparativ cu cazuri similare la care s-a practicat osteosinteza clasică, prin normalizarea constantelor modificate preoperator în decurs de 24-48 de ore.

9. În condiţiile unui canal medular permeabil, am demonstrat aplicabilitatea şi eficienţa osteosintezei minim invazive cu tije elastice de titan, ca soluţie terapeutică chirurgicală optimă, în cazul fracturilor iterative diafizare cu osteosinteză clasică în antecedente, în fracturile ipsilaterale, în fracturile deschise tip Gustillo-Andersen grad I şi II şi în cazul fracturilor pe os patologic congenital (osteogeneza imperfectă).
10. În condiţiile unui montaj elastic corect centromedular, demonstrat postoperator prin control radiologic, imobilizarea gipsată este practicată doar în scop antalgic la pacienţii cu osteosinteză minim invazivă.
11. Imobilizarea gipsată pe o perioadă de 30 de zile se impune în fracturile diafizare ipsilaterale ale membrului portant, fracturile diafizare pe os patologic ale membrului portant sau în fracturile din osteogeneza imperfectă.
12. O analiză atentă a dus la concluzia că durata medie de spitalizare a tuturor cazurilor cu osteosinteză minim invazivă, fără leziuni asociate, este similară sau chiar mai redusă (în cazul fracturilor de tibie şi de femur) comparativ cu cazurile tratate ortopedic conservator.
13. Durata medie a intervenţiei chirurgicale de ablaţie a materialelor de osteosinteză, a spitalizării aferente, a îngrijirii postoperatorii şi a recuperării postintervenţie, sunt de asemenea net inferioare la cazurile cu osteosinteză minim invazivă.
14. Evaluarea după criteriile Flynn, a rezultatelor estetice şi funcţionale postoperatorii obţinute prin cele două tehnici chirurgicale ortopedice, a demonstrat rezultate excelente la 84% din pacienţii Lotului I, în timp ce la pacienţii Lotului II acestea au fost consemnate doar la 69% din pacienţi.
15. Protocolul de examinare radiologică în dinamică, comparativ la cele două loturi studiate, a demonstrat particularităţile calusului în procesul de vindecare al fracturilor stabilizate prin osteosinteză cu TEN.
16. Compararea celor două loturi cu osteosinteză a fracturilor diafizare a evidenţiat două metode terapeutice chirurgicale ortopedice eficiente, care determină vindecarea fracturilor la copii în timp diferit, cu avantaje clare ale tehnicii minim invazive.
17. Diagnosticul fracturilor pe os patologic necesită investigaţii biologice şi paraclinice suplimentare preoperator.

18. Examenul histopatologic obligatoriu al pieselor bioptice recoltate de la nivelul formațiunilor chistice osoase ar trebui completat de cel imunohistologic, mai ales în cazul fracturilor pe os patologic unde aspectul corticalei fracturate și al conținutului intrachistic sunt modificate posttraumatic.
19. La examenul histopatologic al pieselor prelevate din leziunile chistice osoase am identificat un țesut conjunctiv tânăr, reactiv, cu numeroase fibroblaste, miofibroblaste, țesut osos în formare, celule gigante de tip osteoclastic, microhemoragii și zone cu numeroase vase de angiogeneză.
20. Modificările imunohistochimice observate de noi demonstrează complexitatea leziunilor chistice osoase prin activitate proliferativă crescută a celulelor conjunctive, reacție intensă a markerului anti-Ki67, număr foarte mare de vase de angiogeneză și un număr crescut de macrofage ca urmare a microhemoragiilor locale și a proceselor de remodelare ale matricei conjunctive locale.
21. Osteosinteza cu TEN a fracturilor pe os patologic a determinat vindecarea la toate cazurile, demonstrând aplicabilitatea tehnicii în cadrul patologiei ortopedice pediatrice.
22. In cazul tuturor celor 167 de fracturi cu osteosinteză minim invazivă, examinarea ecografică a fost efectuată fără un stres suplimentar pentru copii, la distanță de plaga operatorie, fără efecte adverse.
23. Posibilitatea monitorizării ecografice a focarului de fractură abordat minim invaziv constituie un alt avantaj indirect al tehnicii chirurgicale ortopedice minim invazive.
24. Măsurarea ecografică a calusului exogen este posibilă înaintea expresiei radiologice a acestuia și constituie un factor de prognostic favorabil în evaluarea procesului de vindecare a fracturilor.
25. Identificarea și măsurarea ecografică a calusului osos constituie un avantaj real al monitorizării și aprecierii evoluției spre vindecare a unei fracturi, ecografia focarului de fractură efectuată la 30 de zile identificând formarea calusului la 95% din cazuri, comparativ cu radiografia care a confirmat prezența calusului doar la 74% din cazuri.
26. Examinările ecografice în dinamică au corespuns cu fazele histologice ale vindecării osoase, efectul Doppler surprinzând fidel fazele de neovascularizație, respectiv apariția, progresia și regresia lor.
27. Măsurarea indicelui de rezistență vasculară a demonstrat valori maxime la 20 zile de la intervenția chirurgicală pentru fiecare tip de fractură, cu diferențe ale valorilor în cadrul aceluiași tip de fractură direct dependente de vârsta pacientului.

28. Ecografia focarului de fractură este în măsură să aprecieze evoluţia unei fracturi în dinamică, prin identificarea precoce a calusului, înaintea expresiei radiologice, şi a vaselor de neoformaţie adiacente focarului de fractură, ca factor de prognostic favorabil.
29. Eficienţa examinării ecografice a focarului de fractură abordat minim invaziv este dovedită de prezentul studiu prin aplicabilitatea şi rezultatele obţinute.
30. Prin costul scăzut, noninvazivitatea metodei, posibilitatea repetării în dinamică şi compararea rezultatelor ecografice în evoluţie la acelaşi pacient până la vindecare, în prezenţa semnelor clinice de evoluţie favorabilă, ecografia musculoscheletală este o metodă imagistică fiabilă de monitorizare a vindecării fracturilor abordate minim invaziv la copii.
31. Interpunerea materialului de osteosinteză între focarul de fractură şi transducer determină artefacte şi impune studiul unor noi incidenţe ecografice, în afara celor longitudinale şi transversale, prin care ecografia musculoscheletală să fie aplicabilă şi în evaluarea vindecării fracturilor cu osteosinteză clasică.
32. Studiul prezent demonstrează clar superioritatea şi avantajele osteosintezei minim invazive cu tije elastice de titan, comparativ cu osteosinteza clasică, prin durata medie a intervenţiei chirurgicale, durata medie de spitalizare, necesarul de materiale şi de medicamente, durata medie de imobilizare, rapiditatea recuperării şi reintegrării pacientului, durata spitalizării şi intervenţiei chirurgicale de ablaţie a materialelor de osteosinteză şi, nu în ultimul rând, prin rezultatul estetic şi funcţional excelent.
33. Prin promovarea şi implementarea tehnicii chirurgicale ortopedice minim invazive cu tije elastice de titan în judeţul Arad, am reuşit să demonstrez aplicabilitatea, superioritatea şi, implicit, avantajele osteosintezei cu tije elastice de titan în cadrul ortopediei şi traumatologiei pediatrice.
34. Prin rezultatele cercetării experimentale am reuşit să demonstrez că examinarea ecografică a focarului de fractură abordat minim invaziv, constituie o metodă fiabilă, repetitivă şi noninvazivă de monitorizare a vindecării fracturilor la copii.
35. În condiţiile dotării corespunzătoare a blocului operator şi a secţiilor de profil cu trusă specială de inserţie a tijelor elastice de titan, se impune asimilarea şi implementarea tehnicii la nivel naţional.

36. Prin prisma rezultatelor obţinute, consider că este imperios necesară continuarea cercetărilor în sfera aplicabilităţii osteosintezei cu tije elastice de titan în patologia ortopedică şi traumatică pediatrică.

ORIGINALITATEA PROIECTULUI ŞI CONTRIBUŢIA PERSONALĂ

Originalitatea studiilor propuse în cadrul temei de cercetare constă în abordarea prospectivă clinică, imagistică, terapeutică (medic chirurg operator) şi ecografică personală a lotului cu osteosinteză minim invazivă cu TEN, cu un număr reprezentativ de pacienţi, eliminând, astfel, interpretarea subiectivă a ecografiei musculoscheletale, direct dependentă de medicul examinator.

Studiind exhaustiv literatura de specialitate, nu am regăsit studii de cercetare similare subiectului propus în care examinarea clinică, osteosinteza cu TEN, monitorizarea ecografică şi dispensarizarea până la vindecare a întregului lot cu osteosinteză cu TEN, să fie efectuată de către un singur medic chirurg.

Prin desfăşurarea simultană a celor două studii de cercetare am reuşit să apreciez şi să corelez, în mod obiectiv, rezultatele clinice şi terapeutice cu cele imagistice şi să demonstrez superioritatea osteosintezei cu TEN în fracturile diafizare la copii, comparativ cu osteosinteza clasică.

În condiţiile unui montaj corect al tijelor de titan, am demonstrat aplicabilitatea, siguranţa şi eficienţa osteosintezei cu TEN în fracturile diafizare iterative postosteosinteză clasică sau posttratament conservator, în fracturile ipsilaterale, în fracturile deschise Gustilo-Andersen tip I-II, în fracturile asociate cu fragilitate osoasă (osteogeneza imperfectă) şi în fracturile pe os patologic (distrofii chistice osoase).

Prin montajul intramedular al TEN, focarul de fractură este facil de examinat ecografic, fără a comporta riscul unei deplasări a focarului de fractură în cadrul examinărilor, posibilitatea monitorizării ecografice a focarului de fractură abordat minim invaziv constituind un alt avantaj indirect al tehnicii chirurgicale.

Studiul de cercetare experimentală demonstrează aplicabilitatea şi eficienţa ecografiei musculoscheletale şi a ecografiei Doppler în aprecierea evoluţiei focarului de fractură la pacienţii cu osteosinteză cu TEN, oferind o nouă metodă imagistică, noninvazivă, cu beneficii incontestabile în monitorizarea vindecării fracturilor la copii.

Consider că obiectivele principale ale studiilor de cercetare au fost îndeplinite şi oferă date concrete, cu aplicabilitate practică.

În acest sens, am demonstrat şi susţin că asimilarea cunoştinţelor de ecografie musculoscheletală de către medicul ortoped pediatru îi oferă acestuia oportunitatea de a monitoriza ecografic, noninvaziv şi obiectiv, evoluţia spre vindecare a fracturilor la copii.

Rezultatele cercetării experimentale oferă premiza unor studii de cerectare în viitorul apropiat prin care ecografia musculoscheletală să fie aplicabilă şi în evaluarea vindecării fracturilor cu osteosinteză clasică, cazuri la care interpunerea materialului de osteosinteză între focarul de fractură şi transducer determină artefacte şi impune studiul unor noi incidenţe ecografice, în afara celor longitudinale şi transversale.

BIBLIOGRAFIE

1. Brorson S. Management of fractures of the humerus in Ancient Egypt, Greece, and Rome: an historical review. Clinical orthopaedics and related research. 2009, 467(7), 1907–1914.
2. D. Antonescu, C. Stoica, M. Popescu , D. Barbu, D.L. Niculescu, Gh. Panait, Fl. Purghel, D. Stanculescu, St. Cristea. Elemente de Ortopedie si Traumatologie, Curs pentru studenti. 2004, p 3-4.
3. Hernigou, P. History of external fixation for treatment of fractures. Int Orthop. 2017, 41(4):845-853.
4. Luhr H.G. The development of modern osteosynthesis. Mund Kiefer Gesichtschir. 2000, 4(1):S84-90.
5. Pérez Sicilia JE, Morote Jurado JL, Corbacho Gironés JM, Hernádez Carbrera JA, González Buendía R. Percutaneous osteosynthesis of forearm shaft fractures in children and adolescents. Rev Esp de Cir Ost. 1977, 12:321-34.
6. Firică A, Popescu R, Scarlet M, Dimitriu M, Jonescu V. Elastic stable osteosynthesis, a new concept: An experimental study. Rev Chir Orthop. 1981, 67:82-91.

.....

205. Lento PH, Primack S. Advances and utility of diagnostic ultrasound in musculoskeletal medicine. Curr Rev Musculoskelet Med. 2008,1:24-31.